



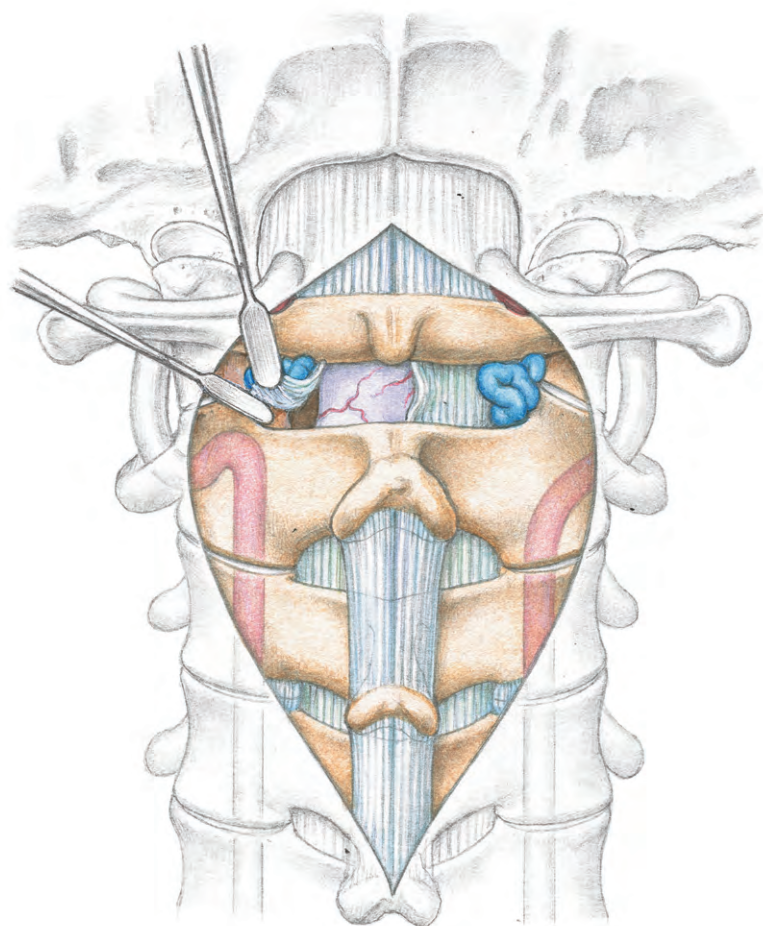
整形外科手術 イラストレイテッド

頸椎・胸椎の手術

専門編集●鑑 邦芳

総編集●戸山芳昭

編集委員●井樋栄二／黒坂昌弘／高橋和久



中山書店

Illustrated Handbook of Orthopaedic Surgery

序

《整形外科手術イラストレイテッド》シリーズ『頸椎・胸椎の手術』を一覧すると、以前の類書に比べて項目数が増加していることが明瞭である。このことは、ここ10～20年間で手術方法のバリエーションが増加したことを物語る。また各章を垣間見ると、頸椎の instrumentation と頸椎・胸椎の骨切り（骨切除）方法の進歩が頸椎・胸椎の手術、とくに再建手術の内容に変化をもたらしたことは明白である。

脊椎手術の術式選択に病態の把握が重要であることは論を俟たないが、疾患による脊椎・脊柱の力学的環境の変化の理解もきわめて重要である。以前、Denis が胸腰椎移行部に限定して提唱した脊柱安定性に関する three column theory が独り歩きし、頸椎や胸椎の安定性に適応して論じる人までが現れた。さすがに現在では、頸椎や胸椎の安定性を three column theory で論じる人はいなくなったようである。頸椎に Denis の theory はまったく不適當であり、three column とするなら前方と左右の椎間関節の three column であり、胸椎（T1-T9）の安定性は前方と後方の安定要素と肋骨関節を含めた胸郭の三者で考えるべきである。

頸椎・胸椎へのアプローチには大別して前方と後方があり、脊椎 instrumentation 手術における固定アンカーは椎弓根スクリュー、各種の hook などさまざまである。脊椎脊髄外科に携わる人には、一方のアプローチや一種の固定アンカーに拘泥せず、選択のバリエーションを増やす努力を惜しまないことを望む。一方法にのみ長けると、自己に好都合の理屈を並べ、病態を無視した手術方法を選択する、という陥穽に嵌ってしまう。

本書の項目はあくまで現時点での至適選択である。これからの出現・消失により、10～20年後にいかなる変化が生じているかを楽しみとしたい。

2018年5月

専門編集 鏡 邦芳

札幌整形外科脊椎脊髄センター 院長・センター長
北海道大学名誉教授

I 進入法

頸椎前方アプローチ MOVIE	山崎正志, 相庭温臣, 望月真人	2
①術前準備 ②手術体位 ③ランドマークと皮切 ④浅層を展開する		
胸鎖乳突筋の前縁を進入するアプローチ		
肩甲舌骨筋の外縁を進入するアプローチ		
⑤深層を展開する ⑥閉創する		
後頭骨頸椎後方アプローチ	富士武史	12
①手術体位 ②皮切 ③椎弓を展開する ④環椎後弓周囲を展開する ⑤閉創する		
胸骨縦割による胸椎前方アプローチ	稲見 聡, 野原 裕	18
①手術体位と皮切 ②胸骨を縦割する ③上位胸椎を展開する ④手術操作を行い, 閉創する		
costotransversectomy による胸椎後方アプローチ	斉藤正史	22
①手術体位とマーキング ②皮切 ③椎弓から横突起先端まで展開する ④肋骨を切除する ⑤胸膜外進入で椎体側面まで進入する ⑥術野を展開する ⑦椎体を展開する ⑧創を閉鎖する		

II 頭蓋頸椎移行部・上位頸椎除圧再建手術

頭蓋頸椎移行部前方除圧再建術：経口および下顎骨縦割法	渡辺航太, 松本守雄	30
①術前準備 ②手術体位と術野の準備		
経口法：C1/C2 固定の母床		
③下顎骨縦割を行う ④後咽頭を切開し, 展開する ⑤腫瘍を摘出する ⑥前方再建を行う ⑦咽頭後壁を縫合, 閉創する		
後頭頸椎固定術 MOVIE	織田 格	38
①術前計画 ②手術体位と C-arm の設置 ③体位の微調整 ④皮切 ⑤展開		
⑥ C2 椎弓根スクリューの刺入 ⑦ C2 椎弓スクリューの刺入 ⑧後頭骨プレート の 設置 ⑨ロッド の 設置 ⑩母床 の decortication と自家腸骨移植 ⑪縫合		

環軸椎後方固定術：Magerl 法	根尾昌志	48
<ul style="list-style-type: none"> ①術前準備 ②手術体位 ③皮切 ④術野を展開する ⑤ C1 後弓下へ絹糸を留置する ⑥ スクリュー用ガイドワイヤーを設置する ⑦ スクリューを挿入する ⑧ 骨移植を行う ⑨ 閉創する 		
環軸椎後方固定術：Brooks 法 MOVIE	藤谷正紀	57
<ul style="list-style-type: none"> ①手術体位と皮切 ②移植骨を採取する ③術野を展開する ④環椎後弓前方へワイヤーを挿入する ⑤軸椎椎弓前面へワイヤーを挿入する ⑥骨移植を行い、ワイヤーで締結する 		
環軸椎後方固定術：環椎外側塊スクリュー法	水谷 潤	62
<ul style="list-style-type: none"> ①手術体位 ②皮切をおき、術野を展開する ③環軸間膜を展開し、スクリュー刺入の準備を行う ④スクリュー刺入を行う 		
軸椎椎弓根スクリュー		
環椎外側塊スクリュー：後弓刺入法（Tan 法）		
環椎外側塊スクリュー：外側塊直接刺入法（Goel 法）		
<ul style="list-style-type: none"> ⑤整復操作とインプラント締結を行う ⑥骨移植を行い、オーバーヘッドコネクターを締結する ⑦閉創する 		
歯突起骨折骨接合術：前方スクリュー固定	石井 賢, 船尾陽生	70
<ul style="list-style-type: none"> ①手術体位 ②皮切 ③椎体前面を展開して、刺入点を決定する ④ガイドワイヤーによるドリリングを行う ⑤スクリューを刺入する 		

III 中下位頸椎除圧再建手術

脊髓・神経根除圧

片開き式脊柱管拡大術	千葉一裕	78
<ul style="list-style-type: none"> ①手術体位 ②皮切 ③椎弓を展開する ④開大側骨溝を作製する ⑤頭尾側端を除圧する ⑥黄色靭帯を切離す ⑦蝶番側骨溝を作製する ⑧椎弓固定用アンカースクリューを設置する ⑨椎弓を開大する ⑩閉創する 		
頸椎椎弓形成術：棘突起縦割法 MOVIE	星地亜都司	88
<ul style="list-style-type: none"> ①手術体位と皮切 ②項靭帯右縁から進入する ③頸半棘筋の確保と切離を行う ④棘突起と椎弓を展開する ⑤棘突起を縦割し、側溝を作製する ⑥顕微鏡視下に棘突起の最終縦割を行う ⑦側溝を掘削し、椎弓を開大する ⑧スペーサーを設置する ⑨術中エコーにより除圧を確認する ⑩頸半棘筋を復原し、閉創する 		

頸椎椎弓形成術：傍脊柱筋温存棘突起縦割法 (選択的椎弓切除術) **MOVIE**

青山龍馬, 白石 建 99

- 1 手術体位
- 2 皮切
- 3 棘突起先端までを展開する
- 4 棘突起を縦割する
- 5 椎弓を展開する
- 6 椎弓を切除する
- 7 椎弓内板と黄色靭帯を除去する
- 8 閉創する

頸椎椎間孔拡大術

山崎昭義 107

- 1 手術体位

肉眼, 顕微鏡の場合: 2 マーキングと皮切 3 術野を展開し, 確保する

内視鏡の場合: 2 皮切 3 術野を展開し, 確保する

- 4 椎弓, 椎間関節, 椎弓根を切除する
- 5 黄色靭帯を切除する
- 6 椎間板ヘルニアを摘出する
- 7 閉創する

頸椎再建手術

頸椎前方除圧固定：プレート使用による **MOVIE**

池永 稔 117

- 1 手術体位
- 2 皮切
- 3 椎体前面に進入する
- 4 レベルを確認する
- 5 開創鉤を設置する
- 6 椎間板の郭清と椎体の切除を行う
- 7 顕微鏡視下に脊柱管の除圧を行う
- 8 移植骨の採骨と骨移植母床の作製を行う
- 9 ドレーンを留置し, 縫合する

頸椎椎弓根スクリュー固定

須田浩太 128

- 1 血管評価と術前計測
- 2 手術体位と機器配置
- 3 皮切と展開
- 4 側面X線透視を行う
- 5 スクリューを設置する
- 6 インストゥルメンテーション

前方経由の頸椎椎弓根スクリュー固定 **MOVIE**

新邨正明 134

- 1 術前X線学的検査および手術計画
- 2 手術体位
- 3 皮切
- 4 椎体を切除して, ガイドワイヤー刺入点を決定する
- 5 ガイドワイヤーを刺入する
- 6 移植骨を挿入し, スクリュー固定する
- 7 閉創する

頸椎外側塊スクリュー固定

橋 俊哉 140

- 1 手術体位とマーキング
- 2 皮切と展開
- 3 刺入ポイントをマーキングする
- 4 椎間関節の decortication
- 5 スクリューを刺入する
- 6 連結固定を行う
- 7 洗浄, 閉創する

頸椎椎間関節貫通スクリュー固定

鷺見正敏 144

- 1 後方から進入, 頸椎後方を展開する
- 2 スクリュー刺入点を決定する
- 3 椎間関節面を確認する
- 4 下関節突起ヘドリルを刺入する
- 5 そのままドリルを上関節突起ヘ刺入する
- 6 スクリューの長さを決定し, タッピングする
- 7 スクリューを挿入する

IV 胸椎除圧再建手術

胸椎前方除圧再建術：開胸アプローチによる 松山幸弘 152

- 1 麻酔
- 2 アプローチする側の決定
- 3 手術体位
- 4 切除する肋骨を決定する
- 5 肋骨頭を切除する
- 6 椎体を削壊し、椎間板を切除する
- 7 骨移植を行う
- 8 閉創する

胸椎前方除圧再建術：鏡視下手術による 射場英明, 長谷川 徹 158

- 1 手術体位と皮切
- 2 胸腔内のイメージ
- 3 ガイドピンを刺入する
- 4 胸膜を切開する
- 5 罹患椎体、椎間板の搔爬を行う
- 6 骨移植、固定材の設置を行う
- 7 閉創する

胸椎後方進入前方除圧と後方再建 鏡 邦芳, 須藤英樹 164

- 1 手術体位
- 2 皮切と展開
- 3 胸椎後方部分の切除

椎間板ヘルニアの場合

胸椎症、胸椎 OPLL の場合

- 4 椎体後方部分の切除
- 5 後方インストルメンテーションと椎間固定を行う

後方進入胸椎全切除と再建 川原範夫 174

- 1 手術体位
- 2 展開～肋骨を処置する
- 3 T-saw を椎間孔へ挿入する
- 4 椎弓根を切断、椎弓を切除する
- 5 椎体周囲の血管を剥離する
- 6 椎体周囲を剥離する
- 7 後方インストルメンテーションを行う
- 8 前柱を切断、腫瘍椎体を切除する
- 9 脊柱再建を行う

胸椎側弯症の矯正固定：hybrid 法 種市 洋 183

- 1 手術体位
- 2 皮切
- 3 術野を展開する
- 4 近位アンカーとしてフックを設置する
- 5 遠位アンカーとして椎弓根スクリュー (PS) を設置する
- 6 椎弓下テープを設置する
- 7 矯正操作を行う

シングル胸椎カーブ (Lenke Type 1) の場合

ダブル胸椎カーブ (Lenke Type 2) の場合

- 8 骨移植
- 9 閉創する

胸椎側弯症の矯正固定：椎弓根スクリュー法 伊東 学 195

- 1 手術体位
- 2 手術高位のマーキング、皮切
- 3 傍脊柱筋を展開する
- 4 椎弓根スクリューを設置する
- 5 硬いカーブでは Ponte 骨切り術を行う
- 6 ロッドの設置とロッドローテーションを行う
- 7 各椎間の distraction と compression によるさらなる側弯矯正を行う
- 8 T 字のバーにより全体のバランスを確認する
- 9 丁寧な decortication と骨移植を行う
- 10 閉創する

DVD CONTENTS

進入手法

Movie 1 頸椎前方アプローチ 山崎正志, 相庭温臣, 望月真人

頭蓋頸椎移行部・上位頸椎除圧再建手術

Movie 2 後頭頸椎固定術 織田 格

Movie 3 環軸椎後方固定術：Brooks 法 藤谷正紀

中下位頸椎除圧再建手術

脊髄・神経根除圧

Movie 4 頸椎椎弓形成術：棘突起縦割法 星地亜都司

Movie 5 頸椎椎弓形成術：傍脊柱筋温存棘突起縦割法
(選択的椎弓切除術) 青山龍馬, 白石 建

頸椎再建手術

Movie 6 頸椎前方除圧固定 池永 稔

Movie 7 前方経由の頸椎椎弓根スクリュー固定 新靱正明

胸椎除圧再建手術

Movie 8 胸椎側弯症の矯正固定：椎弓根スクリュー法 伊東 学

付属 DVD-VIDEO について

1. 本書に付属する DVD は DVD-VIDEO です。ご覧になるには、DVD-VIDEO に対応する再生機器をご使用ください。DVD-VIDEO に対応するパソコンでもソフトウェア環境などにより、まれに再生できない場合がございますが、弊社での動作保証はいたしかねますので、あらかじめご了承ください。
2. 本 DVD-VIDEO に記録された動画像の著作権は各著者が保有しています。またこれらの著作物の翻訳、複写、転載、データベースへの取り込みおよび送信・放映に関する許諾権は、小社が保有しています。本 DVD-VIDEO の著作物の無断複製を禁じます。
3. 本 DVD-VIDEO は『整形外科手術イラストレイテッド 頸椎・胸椎の手術』に付属するものです。DVD-VIDEO 単独での販売はいたしません。
4. 本 DVD-VIDEO の使用、あるいは使用不能によって生じた損害に対する保証はいたしません。
5. 本 DVD-VIDEO の図書館での利用は館内閲覧に限るものとします。
6. 本 DVD-VIDEO をパソコンで再生される場合、以下の環境を推奨します。

Windows

DVD-ROM ドライブを搭載し、かつ DVD-VIDEO 再生ソフトウェアがインストールされた PC

OS：Microsoft Windows 7・8.1・10

CPU：1GHz 以上のプロセッサー

メモリ：2GB 以上

Macintosh

DVD-ROM ドライブを搭載し、かつ DVD-VIDEO 再生ソフトウェアがインストールされた Mac

OS：Mac OS 10 以降

CPU：1GHz 以上のプロセッサー

メモリ：2GB 以上

Microsoft、Windows は米国 Microsoft Corporation の米国およびその他の国における登録商標です。

Macintosh、Mac OS は米国 Apple Computer, Inc の米国およびその他の国における登録商標です。

頸椎・胸椎の手術

執筆者一覧（執筆順）

山崎正志

筑波大学

相庭温臣

沼津市立病院

望月真人

沼津市立病院

富士武史

独立行政法人地域医療機能推進機構大阪病院

稲見 聡

獨協医科大学

野原 裕

獨協医科大学

斉藤正史

大聖病院

渡辺航太

慶應義塾大学

松本守雄

慶應義塾大学

織田 格

北海道整形外科記念病院

根尾昌志

大阪医科大学

藤谷正紀

北海道整形外科記念病院

水谷 潤

名古屋市立大学

石井 賢

国際医療福祉大学

船尾陽生

国際医療福祉大学

千葉一裕

防衛医科大学校

星地亜都司

社会福祉法人三井記念病院

青山龍馬

東京歯科大学市川総合病院

白石 建

東京歯科大学市川総合病院

山崎昭義

社会医療法人仁愛会新潟中央病院

池永 稔

相馬病院

須田浩太

北海道せき損センター

新羽正明

おゆみの中央病院脊椎センター

橘 俊哉

兵庫医科大学

鷺見正敏

独立行政法人労働者健康安全機構神戸労災病院

松山幸弘

浜松医科大学

射場英明

川崎医科大学

長谷川 徹

川崎医科大学

鏡 邦芳

札幌整形外科脊椎脊髄センター

須藤英樹

北海道大学

川原範夫

金沢医科大学

種市 洋

獨協医科大学

伊東 学

国立病院機構北海道医療センター

脊髓・神経根除圧

頸椎椎弓形成術：棘突起縦割法

MOVIE

手術の概要

- 頸部脊柱管を、椎弓を切除することなく広範囲に拡大することで頸髄の圧迫の解除を行う手術である。
- 世の流れが内視鏡手術のような最小侵襲という方向に傾いてきたことも背景となり、スキップラミネクトミー(skip laminectomy)¹⁾、軸椎（第2頸椎：C2）と隆椎（第7頸椎：C7）に付着する深部筋群の温存などが術後の軸性疼痛軽減、頸椎アライメント維持に有用であるとする報告が相次いでなされてきている²⁾。しかし、それらの術式には適応症例にグレーゾーンがあるという問題があり、いまだに椎弓両開きの黒川法と片開きの平林法がスタンダードである³⁻⁷⁾。
- 棘突起縦割法の開発者である故 黒川高秀東大名誉教授は、項靱帯の頭尾側方向への連続性の温存、C2に付着する筋群の温存へのこだわりなどを、手術に参加できた最後の世代であるわれわれに教えてくださったので、この考え方を踏襲しつつ現在に至っている。筆者が行っている術式は黒川の方法を継ぐものであり、術式の原則に大きな変更を加えてはいないが、顕微鏡を用いた手術を行っている。

適応

- MRI 所見で、圧迫に伴う脊髓内輝度変化があり、神経学的所見と整合性がある頸髄症患者。
- 症状が軽微でも、頸髄症の所見があれば早めの手術を勧めることが多い。
- 発育性脊柱管狭窄のない椎間板ヘルニア症例は、本法の適応外であり、前方除圧固定術の適応となる。

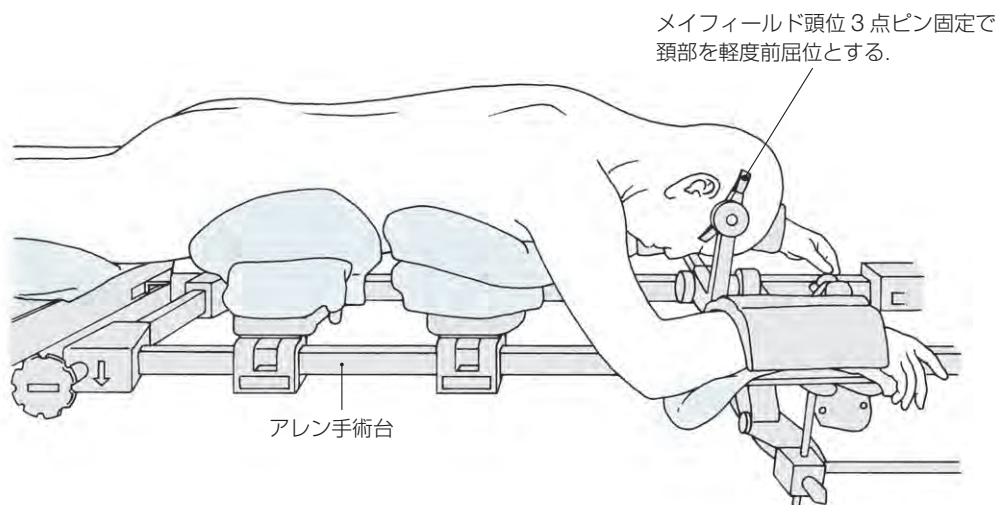
手術のポイント

- ① 体位：腹臥位で行う。4点支持台（筆者はアレンまたはジャクソンの手術テーブルを使用）を用い、メイフィールド頭位3点ピン固定で頸部を軽度前屈位として固定する。
- ② 皮切：触知しやすいC2とC7の棘突起を結ぶ正中切開とする。
- ③ 項靱帯右縁からアプローチする。
- ④ 頸半棘筋の取り扱い：C3以下の椎弓形成であれば、基部を部分的にC2棘突起から切離するだけで手術を完遂できる。C2を拡大する場合には、頸半棘筋はいったん切離する。
- ⑤ 側溝の正確な位置決め：術前CTにより椎弓根内側縁までの距離を計測しておき、その通りの位置に側溝を作製する。左右差のない側溝作製が重要である。
- ⑥ 棘突起の縦割は顕微鏡視下に慎重に行う。硬膜損傷を発生させないために、術者の心技体が一体となったエアドリル操作の獲得が必要である。

- ⑦側溝の掘削はエアドリルで薄皮を剥がしてゆくように慎重に行い、弾性を残した椎弓拡大を行う。
- ⑧トライアルで最適なスペーサーのサイズを決め、縦割部に設置して、糸で固定する。
- ⑨術中エコーで除圧に問題がないことを最終確認する。
- ⑩持続吸引ドレーンを1~2本留置して、頭板状筋、頭半棘筋、僧帽筋を項靭帯に正確に縫着し、閉創する。

手術手技の実際

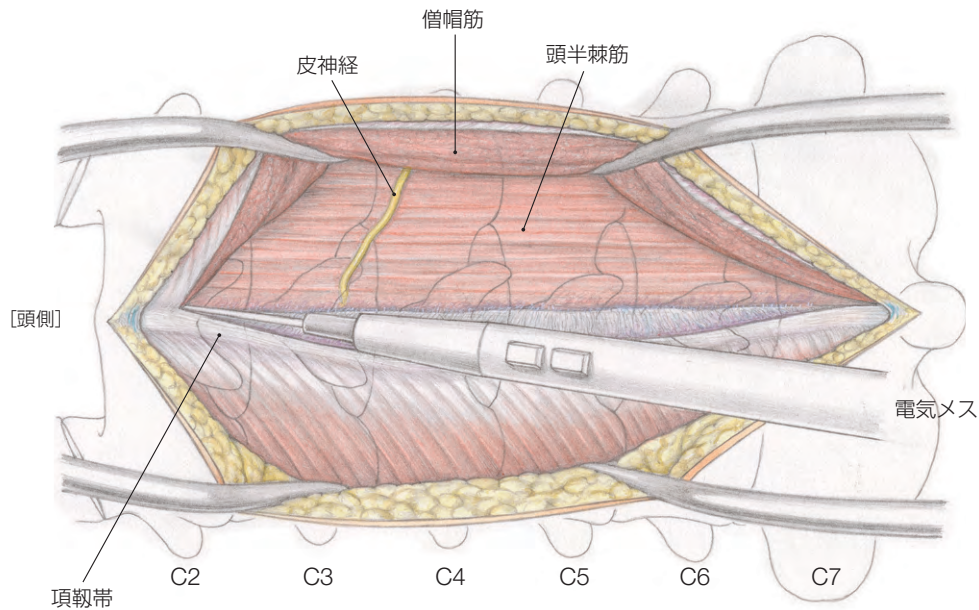
1 手術体位と皮切



ポイント

- 頸部が下方に落ちないように、できるだけ天井側へ持ち上げる。頸部が床方向に落ちると、術野が深くなる。
 - 消毒液が眼球に流れ込まないように、目パッチと紙おむつで目をガードする。
 - 点滴ライントラブルに備え、上肢は頭側に出す。
 - 男性の陰部が圧迫されないよう注意する。
-
- 患者を腹臥位で4点支持台（筆者はアレンの手術台を使用）に乗せ、頭部をメイフィールド3点ピンで固定し、頸部を軽度前屈位として手術を行う。
 - C2棘突起とC7棘突起を指で触って確認し、その間をつなげる後方正中皮切線を油性マジックで描いておく。

② 項靱帯右縁から進入する



▶ポイント

- 正しく項靱帯の右縁を切離するには、白い色調の項靱帯を識別し、C7棘突起の右縁から切開を進める。

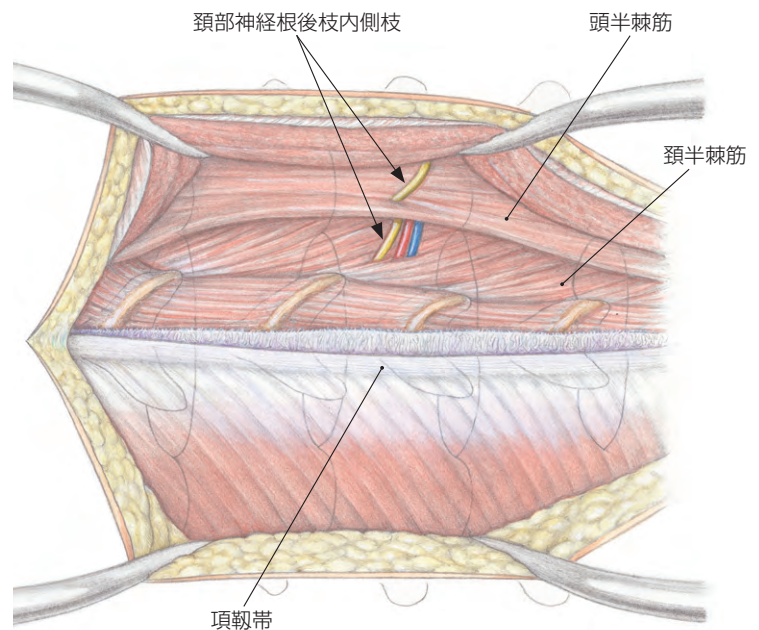
- 後方正中皮膚切開後、項靱帯の右縁から進入し項靱帯の連続性を温存する。僧帽筋を項靱帯から切離する。正しく項靱帯の縁からアプローチできると頭半棘筋は指かツッペルであっさりと剥離できる。

▶ポイント

- 頸部神経根後枝内側枝には細い血管が伴走している。安易に電気メスで焼灼しがちであるが、術後の頸部痛に関係する可能性があり温存を図る。

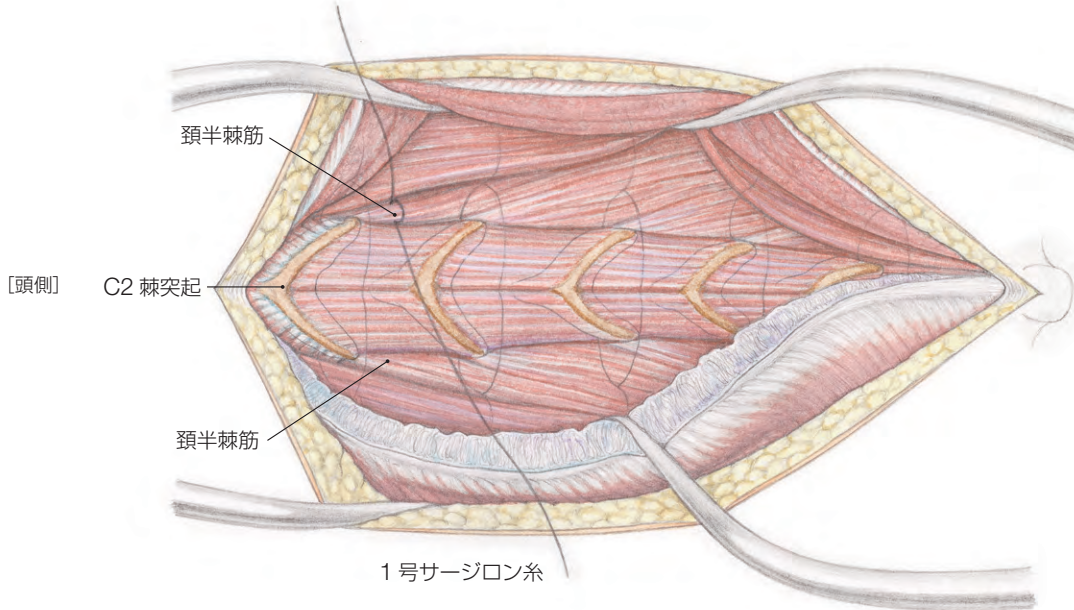
▶ポイント

- バイポーラー型電気メス（以下、バイポーラー）を有効に使用して出血させない手術を行う。とくに首の太い後縦靱帯骨化症症例では、椎弓周辺の静脈は怒張していて出血しやすく、丹念な止血ができないと思われ出血量増多となる。



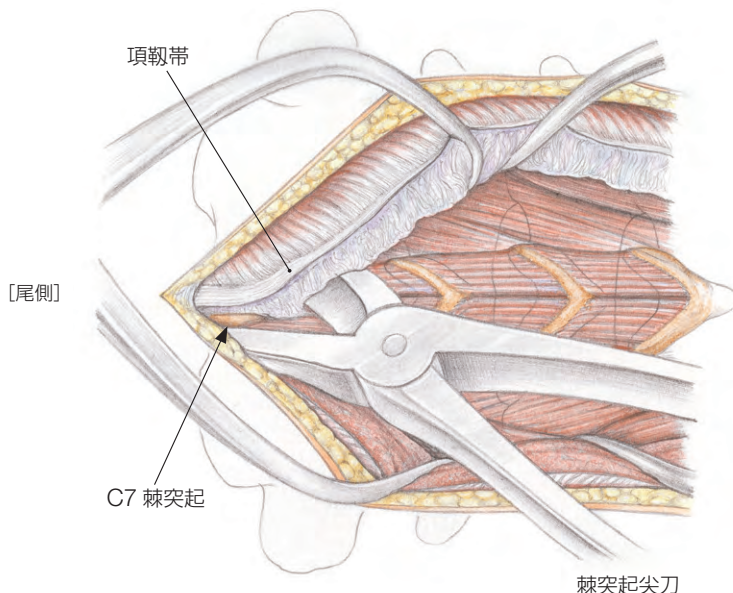
- C4/C5棘突起高位ではほとんどの場合、頭半棘筋の内側から、またはこの筋を貫通するように頸部神経根後枝内側枝が現れるので、これを温存する⁸⁾。

3…頸半棘筋の確保と切離を行う



- 通常の C3-C7 椎弓形成術においては、C2 尾側のドーム状骨切除を追加する場合を含め、頸半棘筋を切離する必要がないか、あるいは深部を一部 C2 棘突起から切離すれば C3 の拡大が可能である。
- C2 の拡大を行う場合には、頸半棘筋に 1 号サージロン糸をかけていったん切離する。

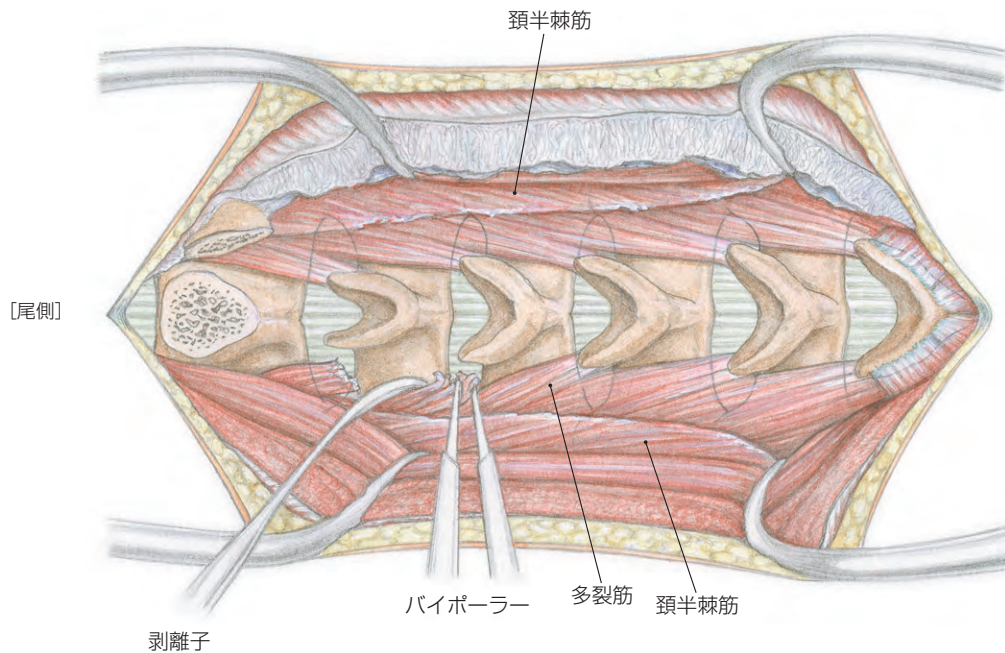
4…棘突起と椎弓を展開する



手技のコツ

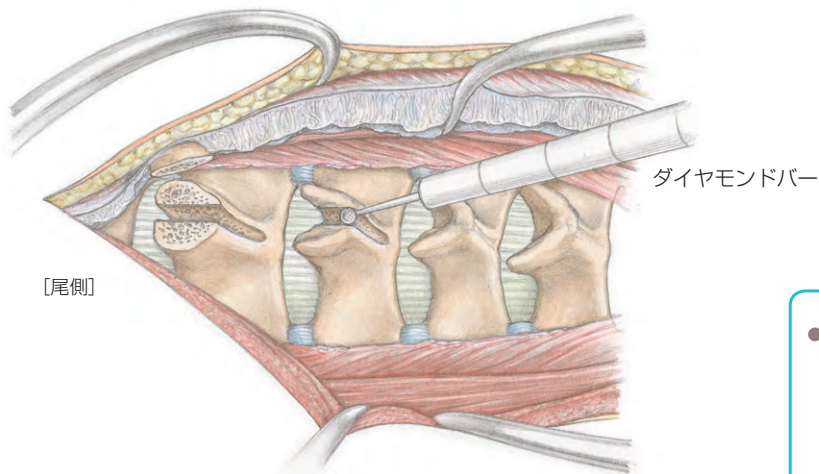
- アプローチの際に出血しやすい場所は、C6 と C7 の棘突起周囲である。脂肪組織がみえたら、そこには血管があると考え、あらかじめバイポーラーで焼灼してから切離する。
- C7 棘突起側方の静脈から勢いのある出血をきたすと止血はやっかいである。出血に負けないよう吸引しながらバイポーラーを大きく開いたまま、ふわっと出血部に当て、ゆっくり閉じながら凝固する。どうしても止められない場合には、いったんスポンゼル® とベンシーツ® で押さえ込む。

- 電気メスで棘突起の頭出しを行い、C7 棘突起上の項靱帯は薄いので棘突起尖刀で棘突起先端を切離してから、項靱帯を棘突起先端ごと左側に翻転させる。
- 多裂筋の間にそっと剥離子を入れて、骨膜下に椎弓の一部を展開する。剥離子を入れたときに出血しやすい症例では剥離子の使用をやめ、電気メスかバイポーラーで多裂筋間の結合組織を切離してゆく。



- 多裂筋は電気メスで棘突起と椎弓尾側から切離するが、椎弓間に電気メスを近づけると脊髄に通電するおそれがあるので、椎弓間はバイポーラーで焼灼しながら側方展開を進める。大きなコブ剥離子を使うと頸椎が大きく動き、かつ出血の原因となるので勧められない。C7を拡大しない場合には頭板状筋、菱形筋などの付着筋を切離さない。
- 棘間靭帯、棘間筋をすべて切除すれば展開終了である。棘間靭帯切除時の出血はバイポーラーで止血する。C2-C3間には必ず血管があるのでバイポーラーで焼灼してから切除する。
- 側方の展開幅は、あらかじめCTにて計測しておいた側溝の位置+側溝幅3~4mmで、それ以上の展開は不要であり、椎間関節は内側がわずかに露出する。

5 棘突起を縦割し、側溝を作製する



- 展開が終了したら、2mm径ダイヤモンドバーで棘突起を完全切離しない程度に縦割する。
- C2のドーム状骨切除を行う場合にも、仕上げは顕微鏡視下に行う。

▶ 手技のコツ

- 棘突起縦割時の操作において、奥がよく見えない状態で、エアームの抵抗感だけでぎりぎりまで縦割しようとして脊髄後索に切り込んだ症例を筆者は知っている。カッティングバーでの寸止め縦割を狙うとそのような事故につながるので、ダイヤモンドバーで控えめの縦割にとどめ、最終縦割は顕微鏡視下に行うのがよい。

胸椎後方進入前方除圧と後方再建

胸椎後方進入前方除圧と後方再建

手術の概要

- 以前は、脊髓をレトラクトすることのできない胸椎において脊髓の前方に圧迫因子がある場合、後方進入前方除圧は禁忌とみなされ、胸椎の前方除圧は前方あるいは側方進入でなされていた。
- しかし、椎弓切除を行って直視下に脊髓を迂回して前方圧迫因子を除去することは可能で、後方進入前方除圧の適応は少なくない。
- 胸椎における後方進入前方除圧では、胸椎の重要な安定要素である椎間関節、椎体・椎間板の後方部分、時には肋椎関節の切除を要し、同時再建手術が適応となることが多い。

適応

- 胸椎後縦靭帯骨化症（胸椎 OPLL）：胸椎、とくにその後弯部に骨化巣がある例では、後方除圧の効果は少なく、後方進入前方除圧の良い適応である¹⁻³⁾。
- 胸椎症：椎体骨棘による脊髓圧迫も後方進入前方除圧を適応できるが、両側の椎間関節間部の切除を行った場合、同時脊柱再建を要する。
- 胸椎椎間板ヘルニア：ヘルニアの局在により、片側あるいは両側の後方進入によりヘルニア摘出が可能である。
- 骨粗鬆症性椎体圧潰、破裂骨折：前方除圧と椎体置換、後方再建のすべてが後方単独進入で可能である。

手術のポイント

- ① 体位：4点支持フレームを用いて腹臥位で行う。
- ② 皮切と展開：正中切開で棘突起を露出し、傍脊柱筋を外側にレトラクトする。
- ③ 椎弓から椎間関節間部、横突起、椎間関節、椎体・椎間板の切除域は、前方圧迫要素の性状と局在、安全な前方除圧、椎体・椎間板置換の可否を考慮して決定する。
- ④ 胸椎の椎弓と椎間関節間部を切除すると神経根が露出される。神経根には根動静脈が随伴するので、多根の切断は脊髓の阻血をもたらす可能性があり、できるだけ温存する。椎体置換を行う場合は、片側の単根を切断してもよい。
- ⑤ 同時後方再建固定を行う。

手術手技の実際

- 対象疾患により後方進入前方除圧の手術手技は大きく異なるので、椎間板ヘルニア、胸椎症、胸椎 OPLL を例にとって解説する。

1…手術体位

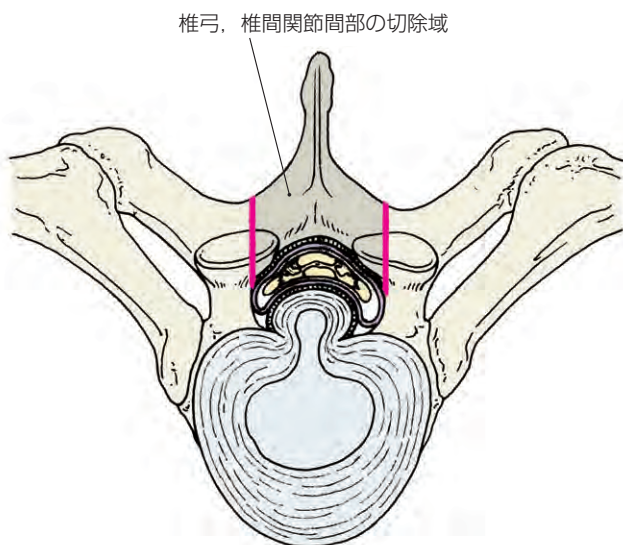
- 腹圧上昇に伴う硬膜外静脈叢の血流増加による出血回避のため、4点支持フレームを用いて腹臥位で行う。

2…皮切と展開

- 正中切開で棘突起を露出し、傍脊柱筋を外側にレトラクトする。
- 脊髓圧迫の病態、前方除圧操作、後方再建を考慮して、外側への展開程度を決める。必要により横突起先端、肋骨の近位部も展開する。

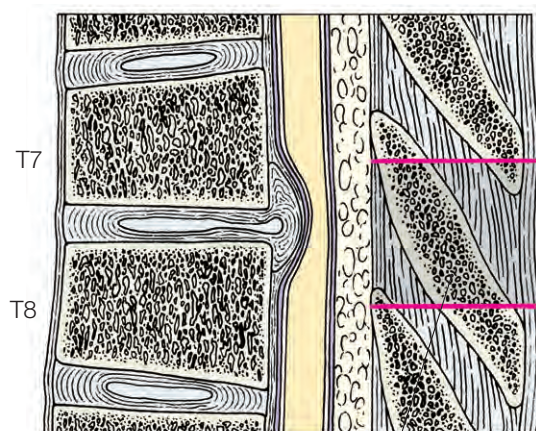
3…胸椎後方部分の切除

▶椎間板ヘルニアの場合

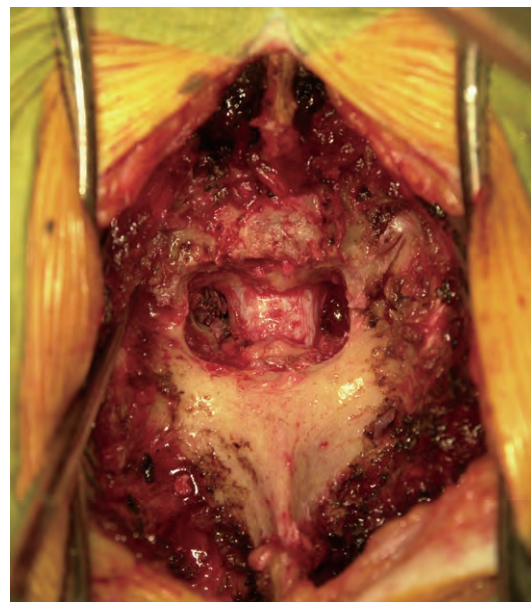
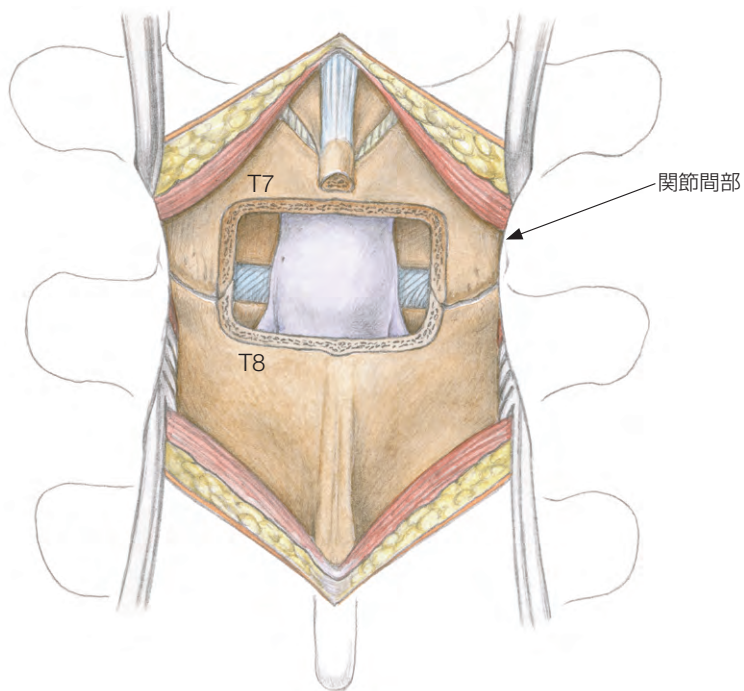


- 棘突起、椎弓、黄色靭帯は切除するが、椎間関節間部の外側部分、椎間関節の外側はできるだけ温存する。

- 除圧最頭側椎の椎弓から除圧最尾側椎の椎弓の上部の切除で硬膜柱の必要部分を露出させる。
- 椎弓切除は除圧頭側椎の椎弓の尾側 2/3 と尾側椎の椎弓の上端切除で十分である。



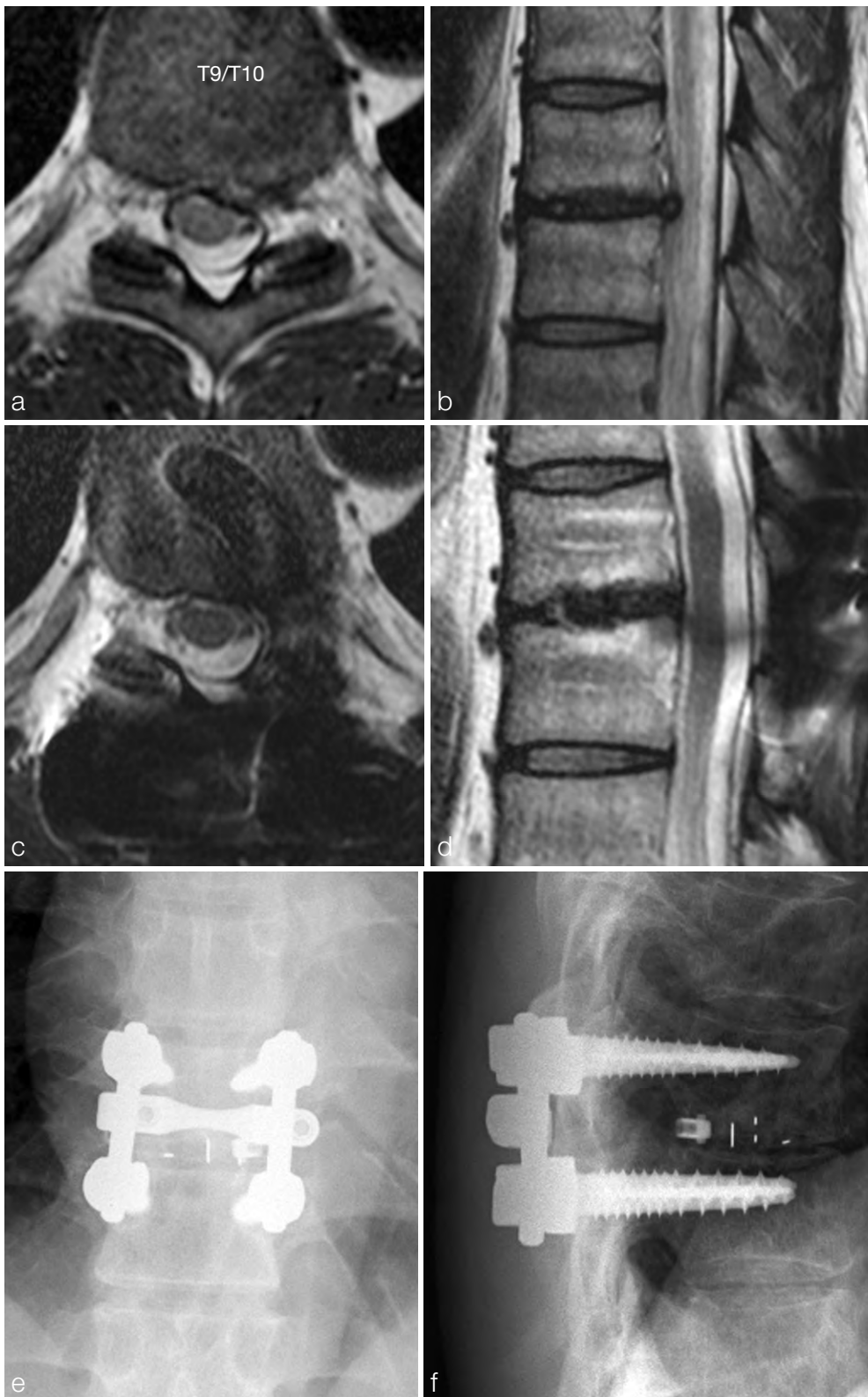椎間板ヘルニアでの棘突起、椎弓の切除域



[1] T7/T8 椎間板ヘルニア

両側とも関節間部を温存し、後方から前方にアプローチして椎間板ヘルニアを切除し、固定しなかった例。

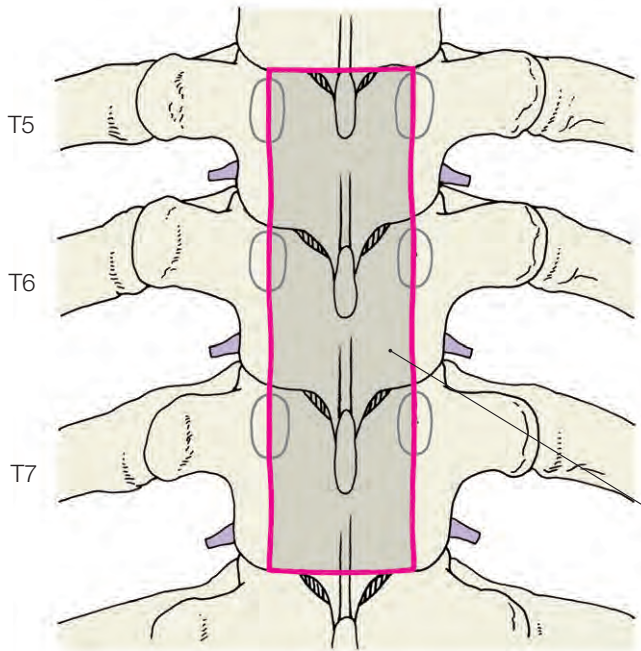
- 椎間板ヘルニアでは、関節間部の外側半分を残し、椎間板高位を確認して、椎体切除を行わないでヘルニア切除が可能である。この場合、後方安定要素の破壊は小さいので、椎間固定は必ずしも必要としない [1].
- 脊髄の腰膨大部が存在する T9/T10 より尾側の椎間板ヘルニアでは安全性を考え、関節間部を切除してヘルニアを摘出して、椎間固定を行ってもよい。



[2] 症例提示 1 : T9/T10 椎間板ヘルニア (42 歳, 男性)

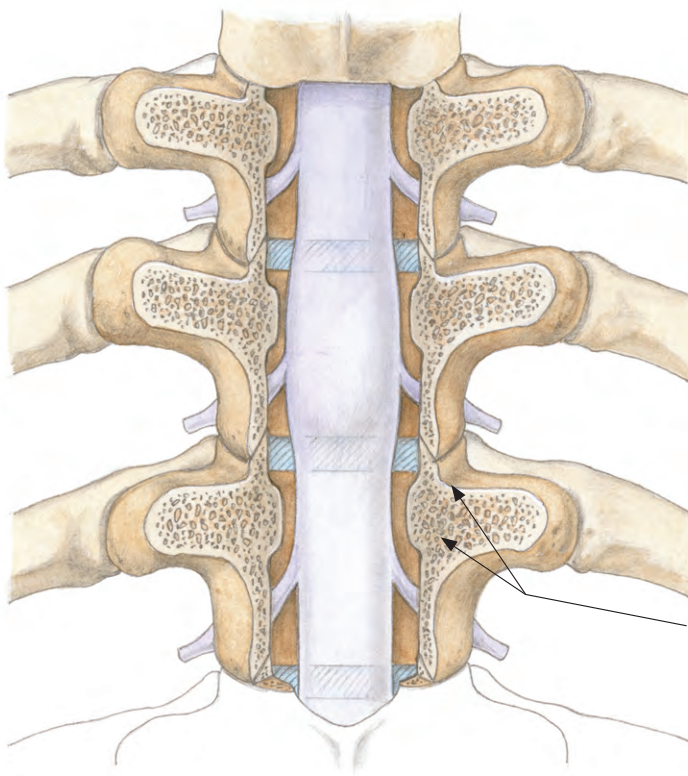
ヘルニア塊により胸髄の左側が前方から圧迫され、左腸腰筋以下の軽度下肢麻痺、疼痛があった (a, b)。T9 椎弓の尾側、T10 の椎弓頭側端、T9 の左関節間部を切除し、椎間板ヘルニア切除と椎体間固定を行った (c~f)。術後、胸髄障害は完全に消失した。

▶ 胸椎症，胸椎 OPLL の場合



椎弓，関節間部，椎弓根の切除域。
OPLL では，関節間部の外側と
椎弓根の外側部分を温存する。

- 胸椎症では椎体骨棘の切除のための椎体切除の頭尾高は小さいので，関節間部を切除し，椎体間ケージあるいは移植骨を用いて椎体間固定を併用してもよい。
- OPLL では椎間固定のための骨移植は横突起間になされるので，移植母床を考え，関節間部の外側と椎弓根の外側部分は温存する。



椎弓根の外壁，関節間部から
椎間関節の外側を残す。

▶ ポイント

- 後方要素切除には，通常の椎弓切除同様に high speed burr を使用する。外側皮質骨の切除にはスティールバーを用いてよいが，内側皮質骨の切除にはダイヤモンドバーを使用する。椎弓根の尾側壁も外側部分を残し切除するが，ここには根動静脈を伴う神経根が接しているため，これを損傷しないよう留意する。
- 椎間固定は骨移植を横突起間に行う後側方固定であるから，横突起と椎弓根・椎体の連続性が必要で，椎弓根の外壁を温存しなければならない。

- 椎弓根の内側切除に先立ち長軸のダイヤモンドバーを椎体まで刺入し，さらに横突起の背側も削除してバーを頭尾側と内側に進め，椎弓根の外壁，関節間部から椎間関節の外側を残す。