

- 診断**：臨床症状とウイルス抗体価の上昇。
- 治療**：対症療法で、小児では水分や栄養補給に気をつけ、必要ならば感染予防のための抗菌薬を投与する。
- 予後**：通常1～2週後には治癒する。

#### (4) 手足口病 (hand-foot and mouth disease)

コクサッキー A16 またはエンテロウイルスタイプ 71 の感染による。1～3歳の乳幼児に好発し、夏期に多い。

- 症状**：3～5日間の潜伏期の後、軽度の感冒様症状で発症する。口腔では頬、軟口蓋、口唇の粘膜に粟粒大の小水疱が出現し、それが破れて5～6個の散在性の小アフタになる。同時に、しゅしゅう そくせき 手掌と足蹠に周囲に紅斑を伴う径1～3mmの小水疱が生じる。
- 診断**：臨床症状とウイルス抗体価の上昇。
- 治療**：特別治療の必要はない。ただし、感染力が大きいので、集団生活からは隔離する。



##### ■コプリック斑とは

麻疹（はしか）の発疹に先行して、両側臼歯部相当の頬粘膜に生じる白い粘膜疹をコプリック斑という。麻疹の早期診断に役立つ。麻疹は、麻疹ウイルスの感染により全身皮膚に紅い発疹を形成する疾患である。10日前後の潜伏期の後に発症し、発熱、全身倦怠、上気道炎症および結膜炎症状が発現し、それが数日続く。その後いったん解熱するが、すぐに耳後部、顔面、体幹、手足に広がり全身の発疹となり、数日後、色素沈着を残して回復する。

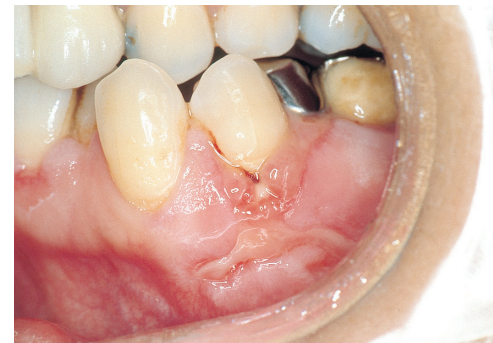

図 2-3-10 尋常性天疱瘡

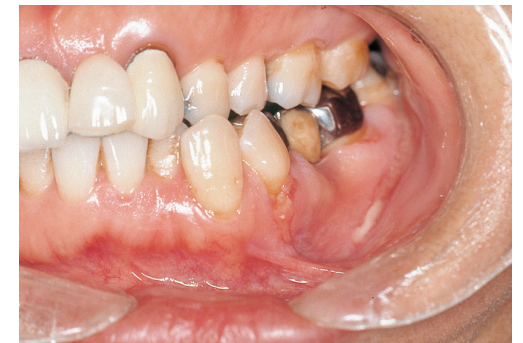

図 2-3-11 尋常性天疱瘡（ステロイド療法2週後）

膜や皮膚に水疱が生じる。水疱は破れてびらんになり、痂皮に覆われ、やがて乾燥して治癒するが、次々に新しい水疱が形成される。皮膚・粘膜の上皮は剥離しやすく、皮膚を指でこすると上皮が剥離して水疱やびらんを生じる〔ニコルスキー (Nikolsky) 現象〕。

- 診断**：患者血清中にデスモゾームを構成するデスモグレイン 1, 3 に対する自己抗体が証明される。水疱内容の塗沫標本でツァンク (Tzanck) 細胞が検出される。
- 治療**：ステロイド薬の内服と免疫抑制薬の投与。
- 予後**：慢性の経過をとり、難治性であり、その経過中に水疱の新生、破壊、乾燥、治癒を繰り返す。死亡率は7.5%、3年治癒率は2.2%。

##### b. 増殖性天疱瘡

尋常性天疱瘡と同じく上皮細胞間物質に対する自己抗体 (デスモグレイン 1, 3) によって生じる疾患であるが、症状は異なっている。

- 症状**：口腔粘膜に症状が現れることは比較的少なく、水疱の破綻後、びらん面から乳頭状の増殖がみられる。水疱の縁は凹凸不整で灰白色を呈する。歯肉、頬粘膜、舌背に多発し、後れて皮疹すなわち灰白色の小疣状の増殖がみられる。
- 診断**：尋常性天疱瘡に同じ。
- 治療**：ステロイド薬の内服と免疫抑制薬の投与。

#### (5) 天疱瘡 (pemphigus)

皮膚の水疱症の一つで、自己免疫疾患である。自己抗原はデスモゾームの構成タンパクの一つであるデスモグレイン群である。上皮内の棘融解によって、表皮・粘膜の細胞間の結合が失われ、表皮内に水疱を形成する。口腔粘膜に病変を生じるのは主として尋常性天疱瘡である。

##### a. 尋常性天疱瘡 (図 2-3-10, 11)

- 症状**：初発症状が口腔粘膜に現れる頻度が多く、40歳代の女性に多い。突然、口腔粘

## (6) 類天疱瘡〔pemphigoid (図2-3-12)〕

自己免疫疾患。抗表皮基底膜部自己抗体によって生じる。天疱瘡に類似するが、粘膜症状が主で、皮膚に水疱を形成することは比較的少ない。病理組織学的には棘融解は認められず表皮下に水疱を形成する。

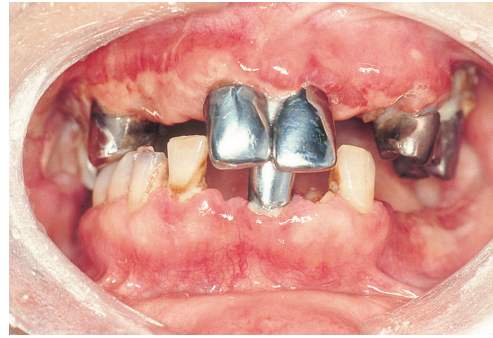


図2-3-12 類天疱瘡

- 症状**：天疱瘡と類似する。病型には2つの型があり、粘膜類天疱瘡と水疱性類天疱瘡とに分けられる。このうち前者は口腔内に病変が発現するが、後者は口腔内に生じることはまれである。
- 診断**：蛍光抗体直接法で基底膜に一致してIgGの沈着がみられ、水疱性類天疱瘡では患者血清中に基底膜に対する自己抗体が証明される。
- 治療**：ステロイド薬の内服と免疫抑制薬の投与。口膜粘膜病変に対してはステロイド軟膏が有効。
- 予後**：経過は慢性で、数か月から十数年におよび、再発を繰り返すが、予後は悪くなく、死亡率は低い。

## 3) 紅斑あるいはびらんを主徴とする疾患

紅斑は種々な刺激に対する皮膚や粘膜の基本的な反応で、口腔粘膜では滲出性紅斑と角化性紅斑が主体である。びらんは紅斑の中央部の表皮が壊死するか、あるいは上皮が剥離して形成された水疱が破れて形成される。

### (1) 扁平苔癬〔lichen planus (図2-3-13)〕



- 症状**：皮膚粘膜における慢性の角化異常を伴う炎症性病変の一つで、口腔粘膜では発赤やびらんを伴う。原因不明だが、精神的要因が誘因になるといわれている。中年女性に多い。頬粘膜に両側性に発現することが多い。ほかには下唇、舌、歯肉、口蓋に好発する。症状は幅1～2mmぐらいの乳白色の白色斑が線状、網状、レース様に配列するが、その周囲、内部に発赤やびらんがみられ、接触痛がある。白斑の形態から、丘疹型、線状型、網状型、環状型、板状型に分類される。

- 診断**：臨床症状と病理組織学的検査による。前癌状態とされている。

- 治療**：ステロイド薬含有軟膏、ビタミンA誘導体の口腔用軟膏の局所塗布、ビタミンAおよびその誘導体や精神安定薬の全身投与、パッチ・テスト陽性であればその金属を用いた補綴物や充填物の撤去が行われる。限局した範囲のものは切除手術が行われることがあるが一般的ではない。

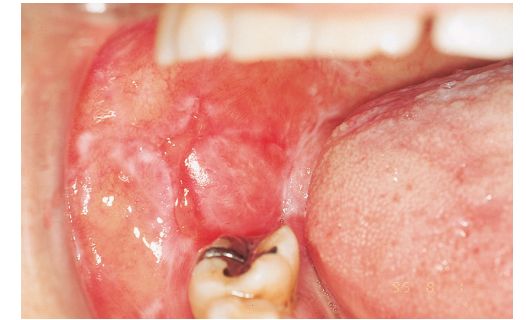

図2-3-13 扁平苔癬（網状型）

### (2) 紅板症〔erythroplakia (図2-3-14)〕



口腔粘膜の、限局性で鮮紅色を呈する病変。表面はビロード状で、周囲の口腔粘膜よりわずかに隆起している。

- 診断**：組織学的には上皮細胞の配列の乱れや、異型性がみられ、前癌病変である。上皮内癌を呈することが多い。悪性化頻度は白板症より高い。

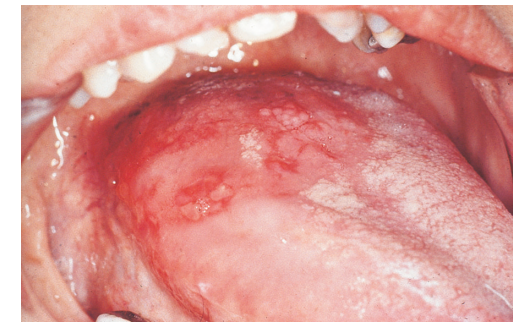

図2-3-14 紅板症

- 治療**：外科的切除が望ましい。



#### ■前癌状態

これまでWHOでは、白板症と紅板症を前癌病変とし、扁平苔癬を前癌状態としてきた。最近、その区別をなくし潜在的悪性疾患の名を用いているが、現時点ではまだ一般的ではない。

### 4) 潰瘍を主徴とする疾患

口腔粘膜疾患には潰瘍を形成する病変が最も多く、それが初期からみられるものと、水疱からびらん、潰瘍と順次移行するものがある。前者がアフタ、褥瘡性潰瘍などであるが、後者は感染症によって生じる潰瘍などである。ここでは前者が対象となる。

(1) 再発性アフタ〔recurrent aphtha (図2-3-15)〕



●**症状**：口腔粘膜（頬粘膜，口唇，舌など）に1～数個の有痛性の小アフタ（類円形の紅暈に囲まれた境界明瞭な小潰瘍）を形成し，定期的また不定期に長期間にわたり，再発を繰り返す。20～30歳代の女性に好発する。

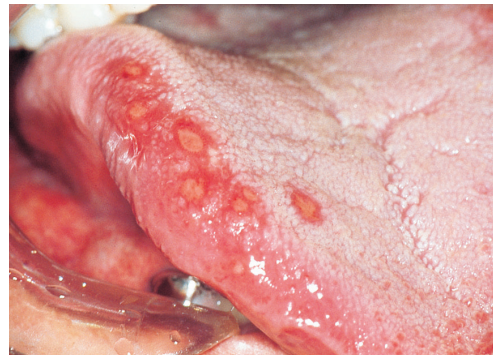


図2-3-15 再発性アフタ

●**診断**：臨床所見により診断する。

●**治療**：原因が不明なため対症療法が主体となる。局所的にはステロイド含有軟膏，ステロイド噴霧式薬，アズレン含嗽薬が用いられるが，全身投与としては抗菌薬，非ステロイド抗炎症薬があり，漢方薬も用いられる。

●**予後**：7～10日程で治癒するが，再発の防止は困難である。

(2) ベーチェット病〔Behçet disease (図2-3-16, 17)〕



●**症状**：再発性アフタ，皮膚の結節性紅斑，眼の虹彩毛様体炎あるいは網膜ブドウ膜炎，外陰部潰瘍の4大症状を示す慢性難治性の疾患である。アフタの症状は再発性アフタと区別はできない。男性に多い。

●**診断**：臨床所見による。また，皮膚に針反応，好中球機能亢進，高補体価がみられる。

●**治療**：抗炎症薬，免疫抑制薬を用いる。

●**予後**：不良，難治性である。

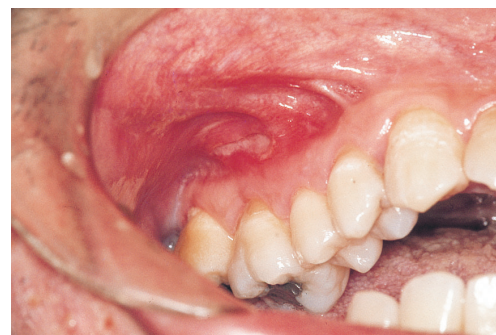

図2-3-16 ベーチェット病

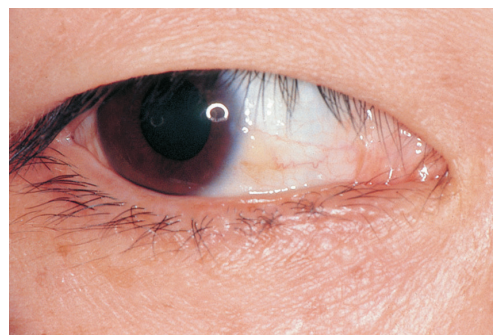


図2-3-17 ベーチェット病

(3) 褥瘡性潰瘍〔decubitus ulcer (図2-3-18, 19)〕



●**症状**：齲歯や歯の鋭縁，不適合な義歯や金属冠などの補綴物や充填物などの慢性の刺激により生じる潰瘍である。好発部位は舌後縁部，頬粘膜，歯肉頬移行部，下顎舌側歯肉などである。

●**診断**：潰瘍は孤立性で不定形，底部は深く，周囲の硬結は少ない。

●**治療**：刺激となる原因を除去することにより，数日で治癒する。

●**予後**：良好。

●**鑑別疾患**：癌性潰瘍とまぎらわしいが，数日で縮小すれば心配ない。

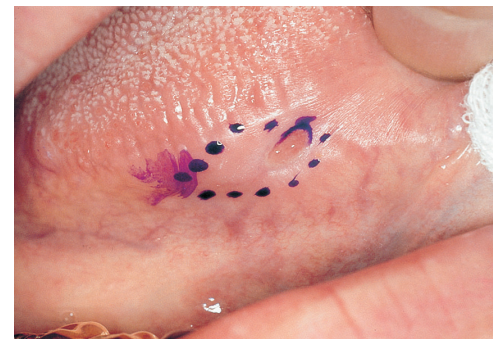

図2-3-18 褥瘡性潰瘍

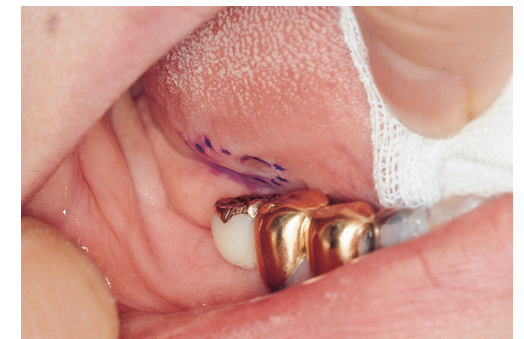

図2-3-19 褥瘡性潰瘍  
6の舌側咬頭に右舌縁があたっている