

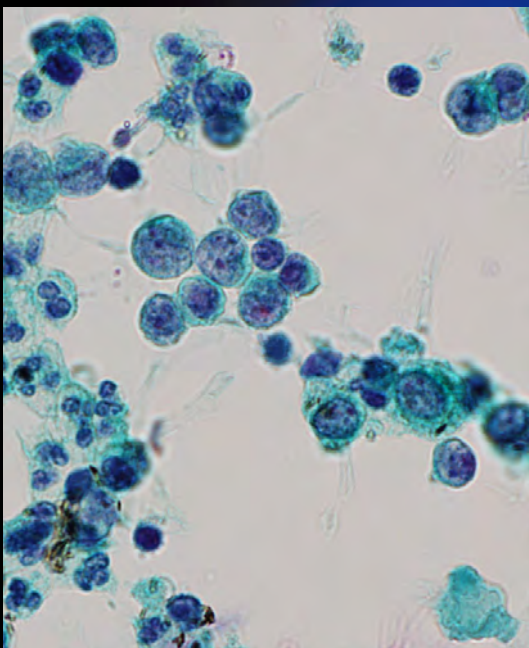
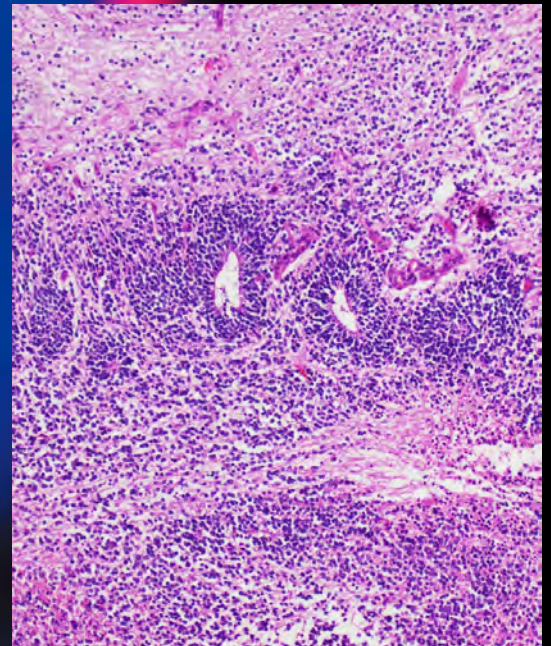
ONLINE ISSN 1882-7233
PRINT ISSN 0387-1193

日臨細胞誌
J.Jpn.Soc.Clin.Cytol.

第58卷 第1号 平成31年1月

日本臨床細胞学会雑誌

THE JOURNAL
OF THE JAPANESE
SOCIETY OF CLINICAL
CYTOLOGY



公益社団法人
日本臨床細胞学会

<http://www.jscc.or.jp/>

Vol.58 No.

Jan. 2019

1

目次

編集委員巻頭言.....富永英一郎

〈総説〉

分葉状頸管腺過形成（lobular endocervical glandular hyperplasia：LEGH）と細胞診

.....山梨大学医学部産婦人科 端 晶彦・他（1）

〈原著〉

細胞診退色標本における再染色法の検討

.....帝京大学医療技術学部臨床検査学科 島田 智子・他（9）

〈症例〉

乳児に発生した胃原発未熟奇形腫の1例

.....川崎医科大学附属病院病院病理部 米 亮祐・他（17）

悪性胸水で発症し，細胞診で原発巣の推定に苦慮した甲状腺乳頭癌の1例

.....宮城県立がんセンター病理診断科 伊藤しげみ・他（22）

術前細胞診で典型像を欠き診断に苦慮した脊索腫の1例

.....日本医科大学付属病院病理診断科 酒田 美香・他（29）

〈短報〉

Microcystic stromal tumor of the ovary—Case report—

.....Division of Pathology, Tsuboi Cancer Center Hospital, Fukushima Miho Kobayashi, et al.（35）

投稿規定.....（38）

ヘルシンキ宣言.....（45）

人を対象とする医学系研究に関する倫理指針.....（49）

編集委員会.....（72）

＊

〈表紙写真〉

乳児に発生した胃原発未熟奇形腫

（左：パパニコロウ染色，右：H-E染色）（米 亮祐・他，左：Photo. 2b，18頁，右：Photo. 5d，19頁）

CONTENTS

Editorial.....Eiichiro Tominaga

Review Article

Lobular endocervical glandular hyperplasia (LEGH) and Pap smear
Akihiko Hashi, et al. (Dept. of Obst. and Gynecol., Univ. of Yamanashi, Yamanashi)(1)

Original Article

A re-staining method for fading cytodiagnosis specimens
Tomoko Shimada, et al. (Dept. of Clin. Lab. Sci., Faculty of Med. Technology, Teikyo Univ., Tokyo)(9)

Clinical Articles

An infantile case of primary gastric immature teratoma
Ryosuke Yone, et al. (Dept. of Path., Kawasaki Med. School Hosp., Okayama)(17)
Malignant pleural effusion in papillary thyroid carcinoma—A case report and literature review—
Shigemi Ito, et al. (Dept. of Path., Miyagi Cancer Center, Miyagi)(22)
The lack of typical cytological features challenged the diagnosis in a case of chordoma
Mika Sakata, et al. (Dept. of Diag. Path., Nippon Med. School Hosp., Tokyo)(29)

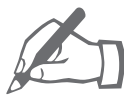Brief Note

Microcystic stromal tumor of the ovary—Case report—
Miho Kobayashi, et al. (Div. of Path., Tsuboi Cancer Center Hosp., Fukushima)(35)

Notice to contributors.....(38)

Cover Photo

An infantile case of gastric immature teratoma
(Left : Pap. stain, Right : H-E stain) (Ryosuke Yone, et al., Left : Photo. 2b, p18, Right : Photo. 5d, p19)



編 集 委 員 卷 頭 言

Eiichiro Tominaga

富永英一郎

慶應義塾大学医学部産婦人科学教室

▶平成31年の日本臨床細胞学会雑誌 発刊に寄せて



日本臨床細胞学会の会員の皆様、こんにちは。日ごろより多数の投稿をありがとうございます。また、査読を担当されている皆様、ご協力ありがとうございます。今後とも何卒よろしく願いいたします。

ここに日本臨床細胞学会雑誌第58巻第1号をお届けいたします。会員の皆様におかれましては新年を迎えて気持ちも新たに日常の診療、教育、研究にいそしんでおられることと存じますが、平成31年も残り4ヵ月を切りました。平成に刊行される本誌は本号を含めてあと2号です。すなわち本号は『オオトリ』ならぬ『トリ』であり、『ラス前』です（俗っぽい表現で恐縮です）。本誌の表紙に『平成』という元号表記もありますが、第3号からは消滅してしまいます。そんな『トリ』を務める本号に巻頭言を執筆させていただきまして光栄に存じます。まもなく『平成』から新元号へと変わるわけですが、皆様は『昭和』から『平成』に変わった昭和64年～平成元年をどう過ごされておりましたでしょうか。すでに顕微鏡を通じて細胞診業務に携わっていた方もおられると思いますが、若い会員の方ですと幼少期であったため記憶にない方、あるいは生前の方もいらっしゃるでしょう。小生はちょうど医学部生で初めて顕微鏡に触れた頃でありましたが、30年経過した今も顕微鏡を覗いているとはその当時はまったく想像もできませんでした。

残り2号となった『平成』の本誌ですが、本号も会員の皆様にご納得いただけるような密度の濃い論文をお届けいたします。総説が1編、原著が1編、症例が3編、短報1編という構成です。総説では端晶彦先生より分葉状頸管腺過形成と細胞診についてのご報告を頂戴しました。原著では島田智子先生が細胞診退色標本における再染色法についてさまざまな条件下で検討を加えており実地臨床に役立つ内容です。症例では酒田美香先生より整形外科領域の脊索腫瘍の1例、米亮祐先生からは小児領域の胃原発未熟奇形腫の1例、伊藤しげみ先生より甲状腺乳頭癌の1例のご報告を発表していただきました。短報では小林美穂先生より Microcystic stromal tumor of the ovary のご報告を頂戴しております。いずれもまれな症例で大変勉強になります。皆様日々、細胞診検体をご覧いただく際に頭にお入れいただくといつか役に立つ日がくると思います。

最後になりましたが第60回日本臨床細胞学会総会（春期大会）はがん研有明病院婦人科部長の竹島信宏会長のもと、開催されます。竹島先生は本誌編集委員会の委員長でいらっ



編集委員巻頭言

しゃいます。我ら編集委員一同，学会の成功を祈っております。たくさんの会員の皆様にご参加いただきまして大いに盛り上げていただければ幸いです。どうぞよろしくお願い申し上げます。

総 説

分葉状頸管腺過形成 (lobular endocervical glandular hyperplasia : LEGH) と細胞診

端 晶彦¹⁾ 大森真紀子¹⁾ 中澤久美子²⁾ 近藤 哲夫³⁾山梨大学医学部産婦人科¹⁾, 同 病理部²⁾, 同 人体病理³⁾

LEGH は胃型形質を有する良性の頸管腺過形成であり, ハイリスク HPV 非依存性の胃型粘液性癌, MDA の前駆病変の候補と考えられている。したがって LEGH は見落としてはならない子宮頸部腺系病変である。LEGH の腺細胞が産生する胃型粘液は正常の頸管腺粘液とは生化学的, 免疫組織化学的性質において異なっている。外来で胃型粘液を検出する方法には子宮頸部細胞診の Papanicolaou 染色で検出する方法と頸管分泌物に対する HIK1083 抗体標識ラテックス凝集反応で検出する方法がある。

胃型粘液は中性ムチンを発現しており直接塗抹法 (従来法) の Papanicolaou 染色では黄色調を示すが, 酸性ムチンを発現している正常の頸管腺粘液はピンク調を呈し, 色調が異なるため two-color pattern と名付けられている。しかし液状化検体細胞診 (LBC 法) では, 正常粘液と胃型粘液の色調の変化が乏しく, 胃型粘液の検出が困難となっている。

現在, 直接塗抹法 (従来法) の Papanicolaou 染色が胃型粘液産生病変の検出と LEGH のフォローアップに有用と考えられるが, 胃型形質腺系病変の病態解明と早期検出技術の開発がより一層期待される。

Key words : Lobular endocervical glandular hyperplasia, Yellow mucin, Two color pattern, Gastric-type mucin

I. はじめに

子宮頸癌の多くがヒトパピローマウイルス (human papillomavirus : HPV) の持続感染が原因で癌化する。扁平上皮癌ではほぼ 100% の頸癌に HPV 感染が成立している。一方, 腺癌は近年増加傾向にあり頸癌全体の約 20% を占めている。子宮頸部腺癌では 70~80% の症例で HPV 感染が成立しているが, 胃型粘液性癌 (gastric-type mucinous carcinoma) をはじめとして, 明細胞癌, 中腎癌, 漿液性癌, 類

内膜癌では HPV 陰性が報告されている¹⁾。最小偏倚腺癌 (minimal deviation adenocarcinoma : MDA) はきわめて分化の高い胃型粘液性癌の亜型であるが, MDA も HPV 陰性と報告されている。本邦では HPV 陰性頸部腺癌としては胃型粘液性癌の占める割合が高い^{1,2)}。

良性の胃型形質発現頸部病変として分葉状頸管腺過形成 (lobular endocervical glandular hyperplasia : LEGH)^{3,4)}があるが, LEGH と胃型粘液性癌との共存⁵⁾や, LEGH を母地とした胃型形質発現頸部腺癌の発生が報告⁶⁾され, HPV を介さない頸部腺癌の発生母地として注目されている。

本稿では LEGH の歴史的経緯, 臨床病理学的特徴, 組織所見, 細胞像について解説する。また液状化検体細胞診 (Liquid based cytology : LBC 法) が普及しているため従来法 (直接塗抹法) と LBC 法の LEGH の細胞像の比較についても記述する。

Lobular endocervical glandular hyperplasia (LEGH) and Pap smear
Akihiko HASHI¹⁾, M.D., Ph.D., Makiko OMORI¹⁾, M.D., Ph.D.,
Kumiko NAKAZAWA²⁾, C.T., Ph.D., Tetsuo KONDO³⁾, M.D., Ph.D.

¹⁾ Department of Obstetrics and Gynecology, ²⁾ Department of Pathology, ³⁾ Department of Pathology, University of Yamanashi

論文別刷請求先 〒 409-3898 山梨県中央市下河東 1110 山梨大学
医学部産婦人科 端 晶彦

平成 30 年 10 月 1 日受付

平成 30 年 10 月 2 日受理

Table 1 LEGH : lobular endocervical glandular hyperplasia (pyloric gland metaplasia)

LEGH was defined as follows :

- (i) proliferation of small glands in a lobular fashion
- (ii) abundant intracytoplasmic mucin of glandular epithelium, which stained pale eosinophilic with haematoxylin and eosin (H & E)
- (iii) basally located round nuclei without anaplasia
- (iv) absence of distinct evidence of destructive stromal invasive

(Nucci, M. R., et al. Am J Surg Pathol 1999 ; 23 : 886-891. Mikami, Y., et al. Gynecol Oncol 1999 ; 74 : 504-511)

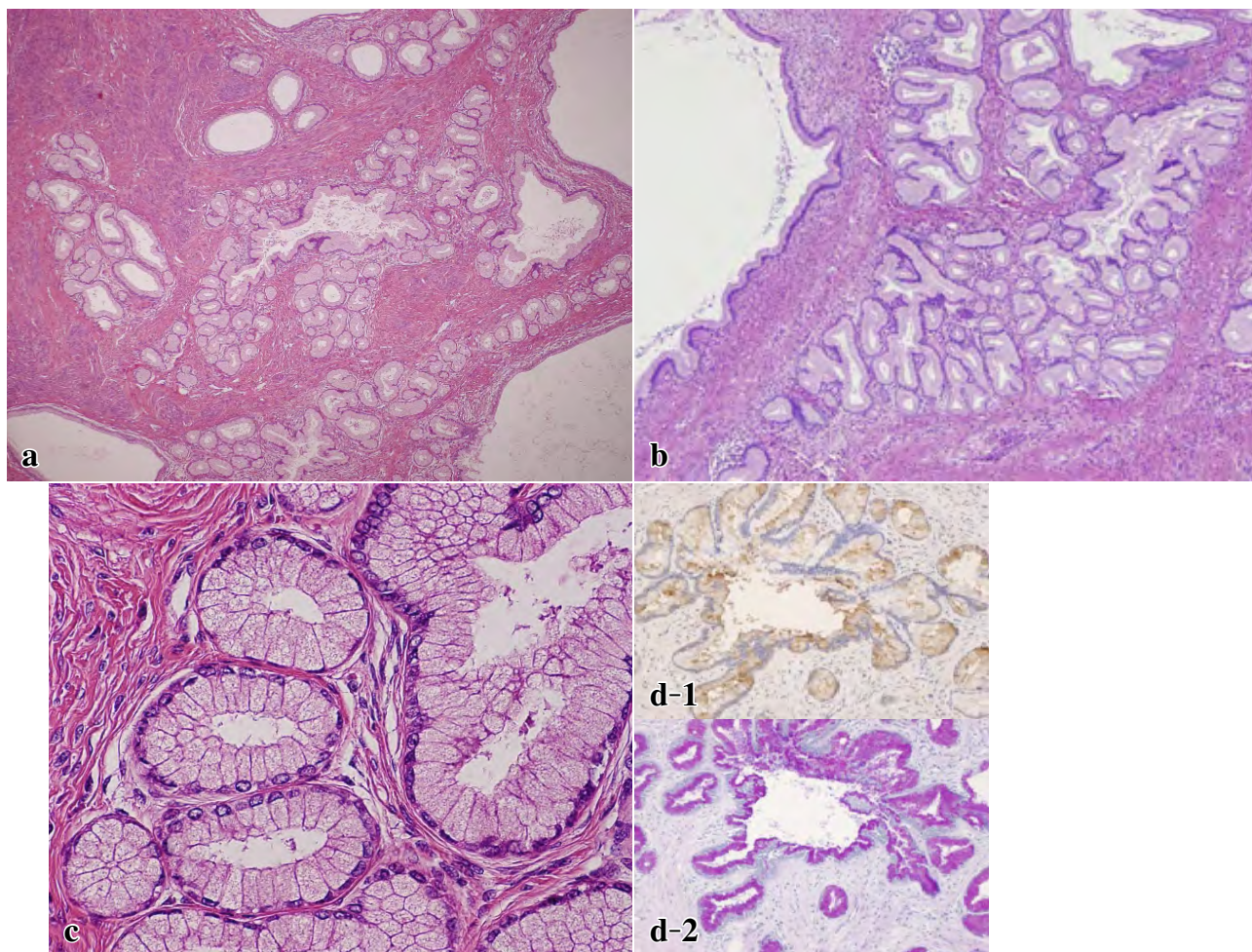


Photo. 1 LEGH 症例の組織像
 a, b, c : HE 染色
 d-1 : HIK1083 染色, d-2 : AB-PAS 重染色

II. 胃型形質を有する子宮頸部病変の疾患概念の変遷

MRI が実地臨床に使われだした 1990 年代には子宮頸部を占める小嚢胞の集簇像が MDA において注目⁷⁾され, MRI 画像における子宮頸部多嚢胞性病変に対して「MDA 疑い」という報告が多く行われた. 1998 年に石井⁸⁾らは胃幽門腺型ムチンの特異糖鎖に対するモノクローナル抗体 HIK1083

(関東化学)を用いて MDA が胃型形質を有することを報告した. 1990 年代後半からわが国において MDA の報告が急増したが, それらの症例の多くは HIK1083 陽性所見が診断の根拠の一つとされていた. 1999 年に Nucci ら³⁾と三上⁴⁾らにより提唱された lobular endocervical glandular hyperplasia (LEGH)/pyloric gland metaplasia (PGM) は胃幽門腺に形態的に類似した頸部小腺管の密集集簇病変で MDA と同様に HIK1083 陽性であることが報告された. この時

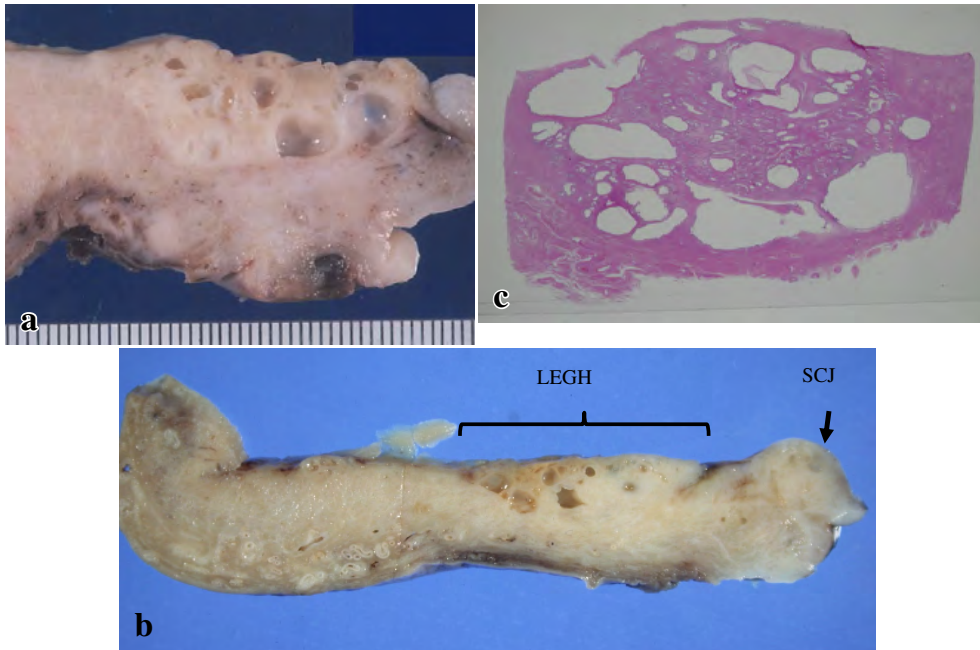


Photo. 2 LEGH 症例の肉眼像およびルーペ像
 a : LEGH 矢状断面 向かって左側が子宮体部, 右側が子宮頸部
 b : LEGH の局在 SCJ : squamo-columnar junction LEGH は子宮頸部の高位に位置する
 c : LEGH HE 染色ルーペ像

期, MDA と LEGH/PGM (本文では用語を LEGH に統一して使用する) の診断・治療は混乱した状況にあった. しかし疾患概念が浸透し, 画像所見, 組織所見, 細胞診所見, 局在部位の違いなどが認識されるようになり現在では臨床での混乱は少なくなっている.

2016 年の WHO 分類では胃型粘液性癌が新しい組織型として加わり, 子宮頸癌取り扱い規約 (第 4 版, 2017 年) にも胃型粘液性癌が採用された. 胃型粘液性癌は MDA を内包する概念で MDA は高分化型の胃型粘液性癌と位置付けられている. 胃型粘液性癌は免疫組織化学的には高頻度に HIK1083 陽性で, かつ通常型頸部腺癌と比べて予後不良が報告されている²⁾.

LEGH は上皮内腺癌 (adenocarcinoma *in situ* : AIS) や胃型粘液性癌および MDA と併存する報告が多くなされ, 臨床病理学的検討や分子生物学的解析^{9,10)}によって, LEGH がハイリスク HPV 非依存性の胃型粘液性癌, MDA の前駆病変に相当することが解明されてきた.

LEGH の病理組織学的特徴

Table 1 に Nucci³⁾ および三上⁴⁾ らの LEGH の組織診断基準を示す. 組織像を Photo. 1 に示す. ①やや拡張した腺を取り囲むように小腺管が分葉状に増生配列し (Photo. 1a, b), ②個々の腺管は円形もしくは類円形で, 上皮は明るい粘液に富み, ③核は小型円形で基底膜側に配列している (Photo. 1c). ④MDA でみられる腺管の鋭角的な捻れや屈

曲などはなく, 腫瘍細胞の間質への浸潤像はない. 免疫組織化学的には HIK1083 が陽性となる腺管が存在し (Photo. 1d-1). また alcian blue/periodic acid-Schiff (AB-PAS) 重染色では, 胃型の中性ムチンを反映して PAS 優位に染色される (Photo. 1d-2).

III. LEGH の肉眼的所見

Photo. 2 に LEGH 症例の固定後薄切標本 2 例の肉眼像 (Photo. 2a, b) と 1 例の HE 染色後のルーペ像 (Photo. 2c) を示す. 正常頸管部との境界が明瞭な多発性囊胞と認識でき, 囊胞は頸部の深部にまで認める. LEGH 病変は頸部の高位に位置 (内子宮口近くを主座とすることが多い) することが多く, 下縁が移行帯を越えることは少ない^{11,12)} (Photo. 2b). 周辺部 (深部) には拡張した囊胞を伴うことが多い. 中心部 (頸管側) は小型の小腺管の集簇からなっている.

IV. LEGH の画像所見

LEGH では上記の組織学的所見・肉眼所見に対応して画像検査では特徴的所見を示す. MRI 検査 (Photo. 3a, b) では T2 強調像にて周辺 (頸部の深部) に比較的大型の囊胞が存在し, 中心部 (頸部の浅部) に頸部間質より高信号を

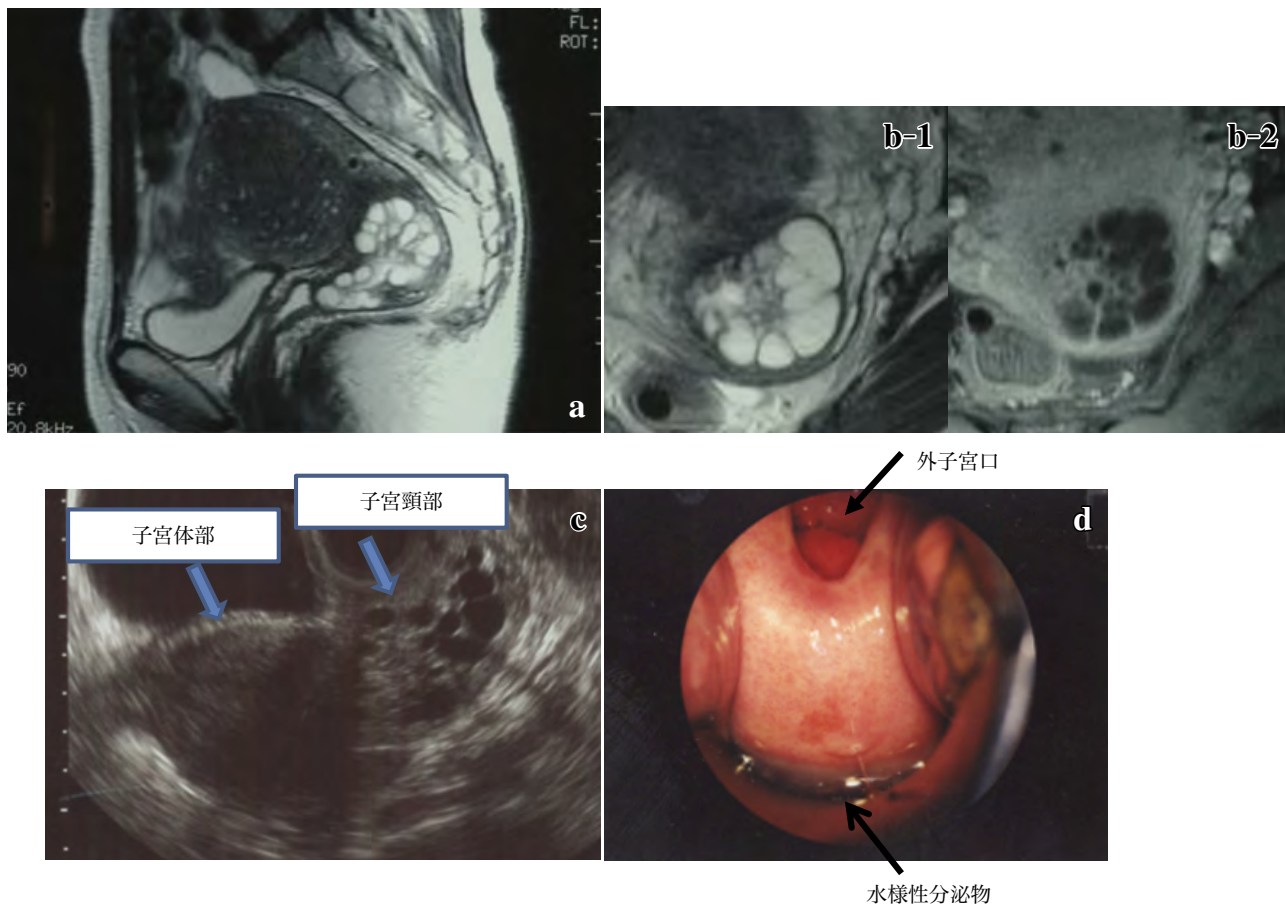


Photo. 3 LEGH 症例の画像所見 (MDA の MRI との比較)

a, b: MRI 所見 (a: LEGH 症例 T2 矢状断像, b-1: T2 横断像, b-2: 脂肪抑制 T1 造影横断像)

LEGH は子宮内頸部上部に境界明瞭なコスモサインとして描出される

c: 超音波検査

子宮頸部の比較的高位に多発性嚢胞病変を認める. MRI 所見と同様に周辺 (深部) に比較的大型の嚢胞が存在し, 中心部に小さな腺管の集簇を認める.

d: 外子宮口から水様性分泌物が流出し後陰円蓋付近に貯留している

呈し造影にて増強される部分が存在する. 病変の辺縁は境界明瞭である. 中心部の造影される充実様にみえる部分は胃幽門腺に類似したサイズの小さな腺構造を反映している (腺構造が小さいため造影 MRI では嚢胞性成分としては描出されない) (Photo. 3b). 周辺 (深部) に比較的大型の嚢胞が存在し, 内部 (中心部) には頸部間質よりも高信号を呈し, 造影剤で充実様に認められる. この所見がコスモの花びらのようなことからコスモサイン¹³⁾と呼ばれている. コスモサインが認められれば LEGH である可能性が高いが, LEGH 症例の中にははっきりとしたコスモサインを示さない症例も存在する. 高津¹³⁾らは LEGH39 例中 36 例にコスモサイン陽性と報告している.

経膈超音波検査 (Photo. 3c) では頸部の比較的高位に多発性嚢胞病変を認める. MRI 所見と同様に周辺 (深部) に比較的大型の嚢胞が存在し, 中心部には小さな腺管の集簇

を認める.

V. LEGH の症状, 発症年齢

MDA と同様に高度な水様性帯下がみられる症例 (Photo. 3d) もあるが, ごくわずかな帯下や無症状な症例も存在する. 好発年齢は 40 歳代後半~50 歳代とされている.

VI. LEGH の細胞診 (直接塗抹法 (従来法) と液状化検体細胞診 (LBC 法))

直接塗抹法 (従来法) の Papanicolaou 染色では, 胃型粘液は黄色調の粘液として認識される⁸⁾. 酸性ムチンを発現している正常頸管腺粘液は Papanicolaou 染色ではピンク調を呈する. 一方, 胃型粘液は中性ムチンを発現しており Papanicolaou 染色では黄色調を示す. そのため同一標本上

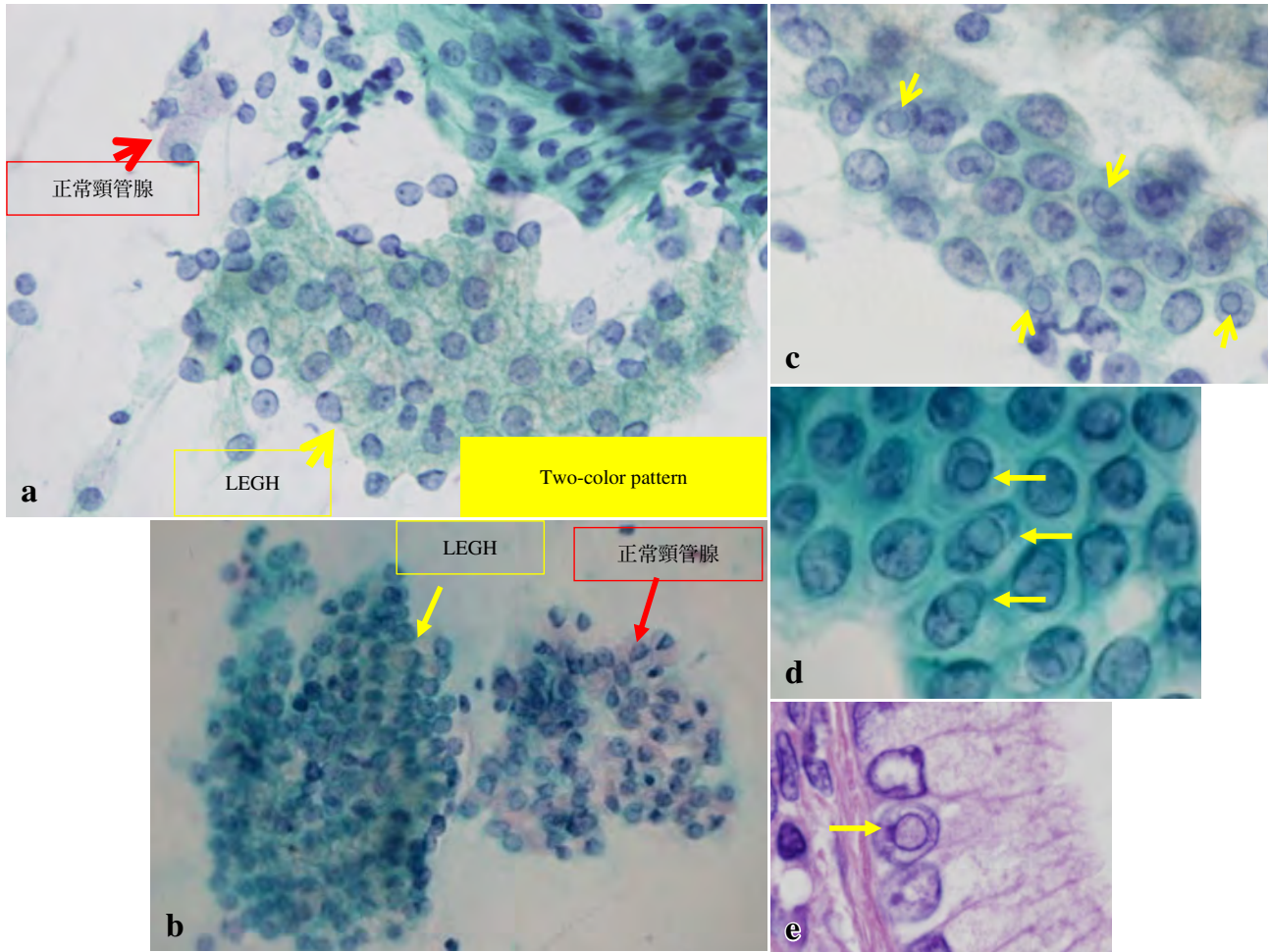


Photo. 4 細胞像 LEGH の細胞診 (直接塗抹法 (従来法))

- a, b: 赤矢印のピンク色の細胞質をもつ正常頸管腺細胞と色調が異なる黄色調の粘液をもつ細胞集団 (黄矢印) として認める.
- c, d: 核内細胞質封入体 (矢印)
- e: LEGH 組織標本での核内細胞質封入体 (矢印)

でピンク調に染まる正常頸管腺粘液と明らかに色調が異なる粘液として認識できるため two-color pattern と呼ばれている (Photo. 4a, b). 細胞診のスクリーニングでは LEGH の細胞集塊は平面的な出現形態を示し、核の重積性はほとんどなく、核小体も目立たない (Photo. 4a, b). 正常の頸管腺粘液のピンク調を内因性コントロールとして標本を観察すると胃型粘液 (中性ムチン) の黄色調をみつけることができる (two-color pattern, Photo. 4a, b). また LEGH の腺細胞には時に核内細胞質封入体の出現を認める¹⁴⁾ (Photo. 4c, d) (Photo. 4e HE 染色組織像). 黄色調粘液と核内細胞質封入体以外は LEGH の細胞集塊と正常の頸管腺細胞との鑑別は困難である.

LEGH では病変の局在が頸管の上部 (子宮体部側) に位置することが多く陰部・頸部細胞診では異常所見がなく内膜細胞診にのみ所見がある場合がある. LEGH を疑う場合には頸管内および内膜の細胞診も行うことが勧められる¹⁵⁾.

次に従来法 (直接塗抹法) と LBC 法の LEGH の細胞像の比較について記述する. われわれの検討では LBC 法では直接塗抹法と違い two-color pattern を認識することは困難である. LBC 法では細胞質内粘液が少なくなる傾向があり, さらに直接塗抹法の Papanicolaou 染色ではピンク調を呈した正常頸管腺粘液が, LBC 法では粘液が淡くなりピンク調を呈さなくなる. そのため胃型粘液との色調の差が少なくなり, two-color pattern を認識できない.

LEGH の LBC 法 (BD シュアパス) 標本における HIK1083 免疫染色と Papanicolaou 染色の細胞所見を提示する (Photo. 5). HIK1083 免疫染色では同一標本上で胃型粘液陽性の細胞集塊 (Photo. 5a: LEGH の細胞集塊) と胃型粘液陰性の細胞集塊 (Photo. 5b: 正常頸管腺の細胞集塊) を認識できる. その同一の細胞集塊における Papanicolaou 染色を示す. LBC 法では粘液が少なくなり, 正常の頸管腺粘液がピンク調を呈さなくなり (Photo. 5d), 胃型粘液との

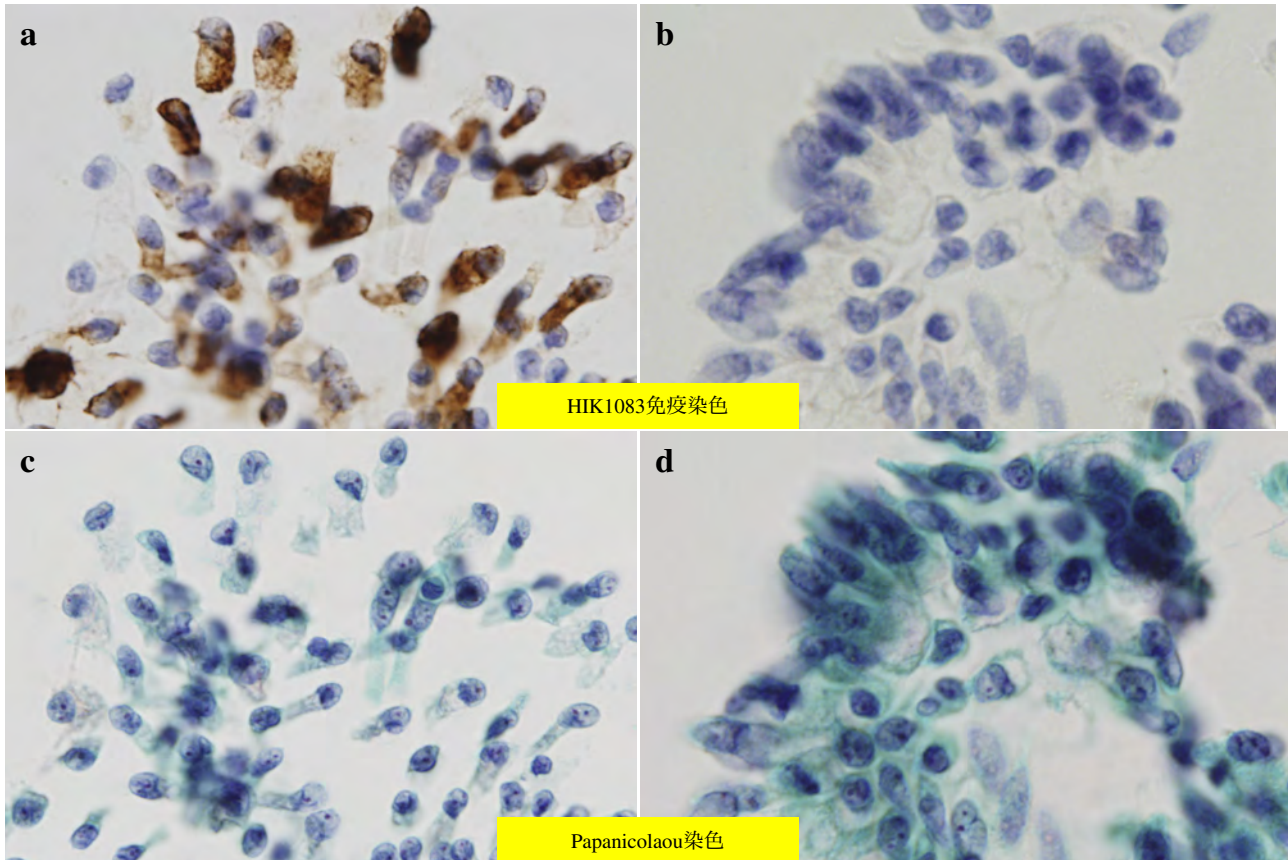


Photo. 5 LEGH 症例での LBC 法 (BD シュアパス) による細胞診所見 (a と c, b と d は同一細胞集塊)

- a, b : HIK1083 免疫染色
- c, d : Papanicolaou 染色
- a : 胃型粘液陽性で LEGH の細胞集塊
- b : 胃型粘液陰性で通常頸管腺の細胞集塊
- c : LEGH の細胞集塊の Papanicolaou 染色
- d : 通常頸管腺の細胞集塊の Papanicolaou 染色

色調 (Photo. 5c) に差が少なくなってくる. すなわち two-color pattern を認識できなくなる. そのため胃型粘液を LBC 法の Papanicolaou 染色で推定することは難しい. LEGH 細胞集塊と正常の頸管腺細胞集塊との区別を粘液の色調のわずかな違いから推定できる症例を経験することもあるが, 注意深い観察と経験が必要であり, 通常のスクリーニングではその色調の違いに気が付くのは困難であろう. まれに LBC 法でも正常の頸管腺粘液がピンク調を呈して, 胃型粘液との two-color pattern を認識できる LEGH 症例に遭遇することもあるが, 頻度は低く, 現時点では通常の観察で two-color pattern と呼べる明らかな色調の違いにより胃型粘液を効率よく認識できるのは直接塗抹法 (従来法) の Papanicolaou 染色と考えられる.

VII. 胃型粘液の検出方法

外来で胃型粘液を検出する方法としては上述の細胞診 (従来法: 直接塗抹法) での two-color pattern による黄色調粘液細胞の検出と HIK1083 抗体を用いたラテックス凝集反応キットがある. 凝集反応キットは子宮頸管より綿棒で頸管分泌物を採取し判定板上での凝集検査により約 15 分間で結果が得られる. ラテックス法の検出感度は高く, 細胞診で胃型粘液が疑われた場合の確認方法として優れている¹⁶⁾. また水様性帯下や頸部多発性嚢胞など臨床的に胃型形質発現病変が疑われた場合に胃型粘液の存在の有無の推定に有効である.

VIII. LEGHの生物学的特性

LEGHは良性疾患であるがAISの合併が時に認められる。浸潤腺癌の併存やMDAの併存も報告されており、LEGHは腺癌の前駆病変の可能性が提唱されている。

LEGHを構成する上皮の中に細胞異型を示す症例が存在する(異型LEGH)。三上⁵⁾らはMDA症例において高率に異型LEGHの共存を報告しており、異型LEGHがMDAの発生に関与している可能性を指摘した。Kawauchi⁹⁾らはLEGH, MDA, 粘液性腺癌症例におけるchromosomal imbalanceをcomparative genomic hybridization法にて検討しLEGHの一部はMDA, 粘液性腺癌の前駆病変に相当することを報告した。TakatsuらはHUMARA法を用いてクロナリティ解析を行いLEGH単独の約60%がモノクローナルであること、加えてMDAとの共存例のLEGHはすべてモノクローナルであり、MDAとX染色体不活化パターンが一致していたことを報告した¹⁷⁾。MatsubaraらはLEGHの中にはKRAS, STK11 (LKB1), GNAS 遺伝子変異が認められる症例があることを報告している¹⁰⁾。これらの知見により一部のLEGHは胃型粘液性癌(MDAを含む)の前駆病変あるいは腺腫に相当すると現在考えられている。

IX. 直接塗抹法(従来法)の細胞診の有益性

LEGHは前癌病変としての性質を有していると考えられるが、LEGH単独で手術療法になる症例は必ずしも多くない。LEGHの診断でフォローアップになった症例から手術療法に切り替えるポイントは確立していない。細胞診所見でAISを疑う所見が出現した場合やLEGHの腫瘍径の増大などは手術適応のサインと判断する臨床医は多い。われわれの教室の大森らはLEGH症例において直接塗抹法(従来法)でLEGHの黄色調粘液所見が多彩な色調に変化し(vari-colored mucinと表現している)、AISまではとれないが細胞の不規則な立体的な重積性の所見などがLEGHから初期の胃型粘液性癌やMDAの発見の手掛かりになる所見の可能性を報告した¹⁸⁾。さらに胃型粘液を持つ細胞の判定カテゴリーとしてatypical endocervical cells with gastric-type mucin(AEC-GAM)を提案し、low grade AEC-GAMとhigh grade AEC-GAMに細分する意義を報告している¹⁹⁾。直接塗抹法(従来法)のPapanicolaou染色が胃型粘液産生病変の検出やLEGHのフォローアップに有用と考えられ、細胞診所見によるさらなる胃型粘液関連病変の検討が期待される。

X. 終わりに

HPV DNAテストを併用しても頸部腺癌の早期発見におけるピットフォールとなるハイリスクHPV陰性腺癌として胃型粘液性癌の占める割合が高いことが本邦では報告されている。一方海外では胃型粘液性癌の占める割合が低い報告²⁰⁾もあり、人種間での相違の可能性も報告されている。すべての胃型粘液性癌やMDAの腫瘍発生をLEGHと関連付けて説明はできないが²¹⁾、一部のLEGHは関連があると考えられる。したがってLEGHは見落としてはならない病変と思われる。直接塗抹法(従来法)のPapanicolaou染色が胃型粘液の検出には優れており、HPV DNAテストのピットフォールをカバーする意味でも直接塗抹法(従来法)のPapanicolaou染色の有益性を今一度認識する必要がある。

著者らは開示すべき利益相反状態はありません。

Abstract

Lobular endocervical glandular hyperplasia (LEGH) is defined as benign hyperplastic glands. Some types of LEGH are presumed as a precursor of gastric type mucinous carcinoma and minimal deviation adenocarcinoma independent of human papillomavirus infection. Therefore we should not overlook LEGH. LEGH produce gastric-type mucin which is different from normal endocervical glandular mucin in biochemical and immunohistochemical properties. As a method of detection of gastric-type mucin, there are two methods of test using the HIK1083-labeled latex agglutination and conventional Pap smear.

On a conventional Pap smear, gastric-type mucin shows up as cytoplasmic yellow mucin, while normal endocervical glandular cytoplasmic mucin shows a pinkish color. The finding of a "Two color pattern, yellow mucin and pinkish mucin" is a diagnostic clue for gastric-type mucin. But it is difficult to recognize two-color pattern on liquid based cytology because pinkish color of normal endocervical glandular cytoplasmic mucin becomes pale.

We emphasize a diagnostic clue of yellow mucin depending on two-color pattern in conventional Pap smear. The screening for endocervical cells possessing yellow mucin on conventional Pap smear gives a diagnostic clue for LEGH and adenocarcinoma associated with LEGH.

文 献

- 1) Kusanagi, Y., Kojima, A., Mikami, Y., et al. Absence of High-Risk Human Papillomavirus (HPV) Detection in Endocervical Adenocarcinoma with Gastric Morphology and Phenotype. *Am J Pathol* 2010; 177: 2169-2175.
- 2) Kojima, A., Mikami, Y., Sudo, T., et al. Gastric morphology and

- immunophenotype predict poor outcome in mucinous adenocarcinoma of the uterine cervix. *Am J Surg Pathol* 2007 ; 31 : 664-672.
- 3) Nucci, M. R., Clement, P. B., Young, R. T. Lobular endocervical glandular hyperplasia, not otherwise specified. *Am J Surg Pathol* 1999 ; 23 : 886-891.
- 4) Mikami, Y., Hata, S., Fujiwara, K., et al. Florid endocervical glandular hyperplasia with intestinal and pyloric gland metaplasia : worrisome benign mimic of "adenoma malignum". *Gynecol Oncol* 1999 ; 74 : 504-511.
- 5) Mikami, Y., Kiyokawa, T., Hata, S., et al. Gastrointestinal immunophenotype in adenocarcinomas of the uterine cervix and related glandular lesions : a possible link between lobular endocervical glandular hyperplasia/pyloric gland metaplasia and 'adenoma malignum'. *Modern Pathol* 2004 ; 17 : 962-972.
- 6) Kondo, T., Hashi, A., Murata, S., et al. Endocervical Adenocarcinomas associated with Lobular Endocervical Glandular Hyperplasia : A report of four cases with Histochemical and Immunohistochemical Analyses. *Mod Pathol* 2005 ; 18 (9) : 1199-1210.
- 7) Yamashita, Y., Takahashi, M., Katabuchi, H., et al. Adenoma malignum : MR appearances mimicking nabothian cysts. *Am J Roentgenol* 1994 ; 162 : 649-650.
- 8) Ishii, K., Hosaka, N., Toki, T., et al. A new view of the so-called adenoma malignum of the uterine cervix. *Virchows Arch* 1998 ; 432 : 315-322.
- 9) Kawachi, S., Kusuda, T., Liu, X. P., et al. Is lobular endocervical glandular hyperplasia a cancerous precursor of minimal deviation adenocarcinoma? : a comparative molecular-genetic and immunohistochemical study. *Am J Surg* 2008 ; 32 : 1807-1815.
- 10) Matsubara, A., et al. Lobular endocervical glandular hyperplasia is a neoplastic entity with frequent activating GNAS mutations. *Am J Surg Pathol* 2014 ; 38 : 370-376.
- 11) Nara, M., Hashi, A., Murata, S., et al. Lobular endocervical glandular hyperplasia as a presumed precursor of cervical adenocarcinoma independent of human papillomavirus infection. *Gynecol Oncol* 2007 ; 106 (2) : 289-298.
- 12) Sasajima, Y., Mikami, Y., Kaku, T., et al. Gross features of lobular endocervical glandular hyperplasia in comparison with minimal-deviation adenocarcinoma and stage I b endocervical-type mucinous adenocarcinoma of the uterine cervix. *Histopathology* 2008 ; 53 : 487-491.
- 13) Takatsu, A., Shiozawa, T., Miyamoto, T., et al. Preoperative differential diagnosis of minimal deviation adenocarcinoma and Lobular Endocervical Glandular Hyperplasia of the uterine cervix. *Int J of Gynecol Cancer* 2011 ; 21 (7) : 1287-1296.
- 14) Hashi, A., Yuminamochi, T., Xu, J., et al. Intranuclear Cytoplasmic Inclusion is One of the Most Important Diagnostic Features to Differentiate Lobular Endocervical Glandular Hyperplasia from Minimal Deviation Adenocarcinoma of the Uterine Cervix. *Diagn Cytopathol* 2008 ; 36 (8) : 535-544.
- 15) 端 晶彦, 弓納持 勉, 近藤哲夫・ほか. 分葉状頸管腺過形成 (LEGH) と悪性腺腫の細胞学的・組織学的検討 日臨細胞会誌 2006 ; 45 (2) : 126-133.
- 16) Omori, M., Hashi, A., Ishii, Y., Yuminamochi, T., et al. Clinical impact of preoperative screening for gastric mucin secretion in cervical discharge by HIK 1083-labeled latex agglutination test. *Am J Clin Pathol* 2008 ; 130 (4) : 585-594.
- 17) Takatsu, A., Miyamoto, T., et al. Clonality analysis suggests that STK11 gene mutations are involved in progression of lobular endocervical glandular hyperplasia (LEGH) to minimal deviation adenocarcinoma (MDA). *Virchows Arch* 2013 ; 462 : 645-651.
- 18) Omori, M., Kondo, T., Nakazawa, K., et al. A case of endocervical minimal deviation adenocarcinoma with varicolored cytopathologic features on Pap smear. *Diagn Cytopathol* 2018 Mar 23. doi : 10.1002/dc.23932.
- 19) Omori, M., Kondo, T., Nakazawa, K., et al. Interpretation of endocervical cells with gastric-type mucin on pap smears : A proposal for a cytologic Category : Atypical endocervical cells with gastric-type mucin. *Am J Clin Pathol* 2018 Jul 5. doi : 10.1093/ajcp/aqy055.
- 20) Holl, K., Nowakowski, A. M., Powell, N., et al. Human papillomavirus prevalence and type-distribution in cervical glandular neoplasias : Results from a European multinational epidemiological study. *Int J Cancer* 2015 ; 137 : 2858-2868.
- 21) Wada, T., Ohishi, Y., Kaku, T., et al. Endocervical Adenocarcinoma with Morphologic features of both usual and gastric types : Clinicopathologic and immunohistochemical analysis and high-risk HPV detection by In situ hybridization. *Am J Surg Pathol* 2017 ; 41 : 696-705.

細胞診退色標本における再染色法の検討

島田 智子 望月 眞

帝京大学医療技術学部臨床検査学科

目的：細胞診 Papanicolaou 染色退色標本の再染色法について検討を行った。

方法：5年～10年以上経過した子宮内膜，気管支擦過，喀痰，唾液腺の Papanicolaou 退色標本を用いた。キシレンにてカバーガラス除去後，細胞に残った色素を塩酸アルコールで脱色，pH7.4 リン酸緩衝液で細胞の pH を調整後 Papanicolaou 染色を行った。1) 1% Tween20 水溶液使用，2) 0.1% Tween20 添加 EA-50 使用，3) 1% リンタンゲステン酸・95% エタノール処理，4) 0.025% アンモニア・95% エタノール処理，の4項目について検討を行った。

成績：重積性のある細胞集塊が多数出現する標本では2)，3)，4) を用いた方法で良好な染色結果が得られた。塗抹が比較的薄く，シート状細胞集塊が主体を占める場合は1)～4) を用いず pH7.4 リン酸緩衝液での細胞の pH 調整のみで良好な再染色性を得た。

結論：重積性のある細胞診標本の再染色は0.1% Tween20 添加 EA-50，1% リンタンゲステン酸・95% エタノール，0.025% アンモニア・95% エタノールを用いることが有用であると考えられた。

Key words : Fading cytologic specimen, Papanicolaou re-staining, Thickness specimen

I. はじめに

細胞診標本は組織標本と異なり，ブロックから再薄切して染色しなおすことができない。過去の貴重な標本が退色により再検討が困難になるなど，問題になることも少なくない。特に教育現場では，学生実習による長時間の光学顕微鏡での細胞観察のため，光による色素の分解で退色が起り，貴重な症例の観察が3～4年で困難になるなど支障をきたしているのが現状である。再染色による教育標本の長期利用ができれば質の高い教育を継続することが可能になると考えられる。検体の塗抹が比較的薄く均一な標本に関

しては再染色方法が確立されつつあるが¹⁾，塗抹の厚い標本に関しての再染色法は確立されていないのが現状である。過去の貴重な標本には，子宮内膜標本や穿刺吸引細胞診標本など重積性のある細胞集塊が塗抹された厚い標本が多い。今回，重積性のある細胞集塊が多い細胞診標本について Papanicolaou 再染色法の検討を行い，良好な結果を得たので報告する。

II. 対象と方法

2003年から2010年の間に帝京大学医学部附属病院病理部に提出され，良性と診断された婦人科子宮内膜細胞診標本22例，気管支擦過標本10例，喀痰細胞診標本5例，唾液腺穿刺吸引細胞診標本6例の合計43例を対象とした。退色細胞診標本のカバーガラスにダイヤモンドペンで約5mm間隔で傷をつけ²⁾，キシレンへ浸漬，37℃フラン器で1晩放置した。カバーガラスが自然に剥がれたら封入剤を完全に除去するため新しいキシレンに浸漬，37℃2時間放置後，脱キシレンのため100%エタノール4槽に各10分，95%エタノール，70%エタノールに各3分浸漬した。剥離

A re-staining method for fading cytodiagnosis specimens
Tomoko SHIMADA, C. T., I. A. C., Makoto MOCHIZUKI, M. D.
Department of Clinical Laboratory Science, Faculty of Medical Technology, Teikyo University

論文別刷請求先 〒173-8606 東京都板橋区加賀2の11の1 帝京大学医療技術学部臨床検査学科 島田智子
平成30年3月27日受付
平成30年8月21日受理

防止と再固定のため細胞診固定用スプレー（武藤化学株式会社，ラピッド・スプレー GF）を吹きかけ軽く乾燥させた後，3分間水洗を行った．標本に残っている色素を完全に除去する脱色の目的で，1%塩酸・70%エタノールに15～20分浸漬した．田所ら¹⁾の報告では pH7.0 前後の緩衝液を用いて良好な再染色結果が得られたということだが，同じ方法で厚みのある子宮内膜細胞診標本の Papanicolaou 再染色を行ったところ，うまく再染色することができなかった．そのため厚みのある細胞診標本の細胞の pH 調整に用いる緩衝液を再チェックするため pH6.4（ダコ，REAL™抗原賦活化用クエン酸緩衝液/10倍濃縮），pH7.4（武藤化学株式会社，0.1M リン酸緩衝液 pH7.4），pH9.0（ダコ，Target retrieval solution・緩衝液/調整済み試薬）の3種類を用いて再検討を行った．しかし再染色結果に大きな差は認められなかったため，pH7.4 リン酸緩衝液を用いることとした．pH7.4 リン酸緩衝液に3時間浸漬後，流水水洗を1分行ったのち Papanicolaou 染色を施行した．

染色法の検討は 1) 1%Tween20 水溶液の使用，2) 0.1% Tween20 添加 EA-50 使用³⁾，3) 1%リントングステン酸・95%エタノール処理の有無⁴⁾，4) 0.025%アンモニア・95%エタノール処理の有無⁴⁾，の4項目で行い染色結果を比較した．退色標本のライトグリーンを染める工夫として 1)，2) を，オレンジ G とエオジンによる赤味の染色性を調整する工夫として 3)，4) を用いた．Gill Hematoxylin V（武藤化学株式会社，ギルヘマトキシリン V）は2倍希釈での使用が推奨されている．しかし再染色法の検討にあたり2倍希釈では核が濃染したため4倍希釈，染色時間5分で使用することとした．OG-6 は1分～1分30秒，EA-50 は4分～9分を染色時間とした．染色結果の評価は A：バランスよく染色されている，B：比較的バランスよく染色されている，C：エオジン Y によると考えられる重積性集塊の赤みが強くライトグリーンの染まりが悪い，D：オレンジ G によると考えられる重積性集塊の赤みが強くライトグリーンの染まりが悪い，E：エオジン Y とオレンジ G によると考えられる標本全体の赤みが強くライトグリーンの染まりが非常に悪い，の5段階評価とした．標本の評価は細胞診専門医1名，細胞検査士1名で判定を行った．

III. 結果・成績

Papanicolaou 再染色の検討項目と結果を Table 1 に示す．

子宮内膜細胞診標本における染色法の検討では，1)～4) すべて未使用の場合（Case No. EM-4, Photo. 1: 1B），エオジンとオレンジ G による赤みが強く E 判定であった．1) 3) 4) を使用した9例（Case No. EM 8-16）は C～E 評価

（Photo. 1: 2B）であった．2) 3) 4) を使用した4例（Case No. EM 19-22）は A～B 評価（Photo. 1: 3B）であった．1) 1%Tween20 水溶液を使用した前者と 2) 0.1%Tween20 添加 EA-50 を使用した後者を比較すると前者は重積性のある細胞集塊にエオジンによる赤みがみられ，後者の標本よりライトグリーンの染色性が悪かった．2) のみを使用した1例（Case No. EM-18）は C 評価（Photo. 1: 4B）であった．2) のみを使用した場合（Photo. 1: 4B）と 2) 3) 4) を使用した場合（Photo. 1: 3B）を比較すると，前者は重積性のある細胞集塊でエオジンと思われる赤みが強く，ライトグリーンの染色性が悪かった．後者はエオジンによると考えられる若干の赤みが重積性細胞集塊にみられたが，ライトグリーンの染色性がよく，ほぼ良好な染色結果を得ることができた．また 2) 0.1%Tween20 添加 EA-50 の染色時間を5分（Case No. EM 19-20），7分（Case No. EM-21），8分（Case No. EM-22）で比較したところ，5分，7分は B 評価，8分（Photo. 1: 5A, 5B）では A 評価であった．

気管支擦過標本10例の Papanicolaou 再染色について，1)～4) すべて使用しなかった3例（Case No. BB 1-3）と，1) のみ使用した2例（Case No. BB 4-5）は D 評価，1) 3) 4) を使用した1例（Case No. BB-6）は C 評価，3) 4) のみ使用した1例（Case No. BB-7）は D 評価，2) 3) 4) を使用した3例（Case No. BB 8-10）は A～B 評価であった．子宮内膜標本と同様 2) 0.1%Tween20 添加 EA-50 の染色時間を5分（Case No. BB-8），7分（Case No. BB-9），9分（Case No. BB-10）で比較したところ，7分（Photo. 2: B）が A 評価という結果であった．

喀痰細胞診標本5例の Papanicolaou 再染色（Case No. SP1-5）についてはいずれも 1)～4) 未使用で再染色を行い B 評価（Photo. 3: B）であった．喀痰細胞診標本は重積性のある細胞集塊が乏しく個々の細胞の染色性の評価となり，pH7.4 リン酸緩衝液での pH 調整のみで比較的良好的な染色結果が得られた．しかし，細胞の剥離が著明で，剥離防止スプレーを用いて乾燥させたのち再染色を行ったが（Case No. SP-5），剥離を防ぐことはできなかった（Photo. 4: B）．

唾液腺穿刺吸引細胞診標本6例の Papanicolaou 再染色（Case No. SG 1-6）については全例 2) 3) 4) を使用し，A～B 評価4例，D 評価2例であった．2) 0.1%Tween20 添加 EA-50 の染色時間を5分（Case No. SG-1），7分（Case No. SG-2），9分（Case No. SG 3-6）で比較したところ，結果にばらつきがみられた．9分浸漬した4例（Case No. SG 3-6）中2例で1%リントングステン酸・95%エタノールの浸漬時間を1分としたところ，1例（Case No. SG-5, Photo. 5: B）が A 評価であった．特に標本に厚みのある細胞集塊が多い症例では，2) 0.1%Tween20 添加 EA-50 の染色時間を

Table 1 Effects of various solutions in re-staining of Papanicolaou-stained specimens

| Case No. | 1) 1%Tween20 in water | 2) EA50 in 0.1%Tween20 | 3) 1% phosphotungstic acid · 95% ethanol | 4) 0.025% ammonia · 95% ethanol | EA50 | Evaluation |
|----------|-----------------------|------------------------|--|---------------------------------|--------------|------------|
| EM-1 | 30 min | — | — | — | 2 min | D |
| EM-2 | 30 min | — | — | — | 2 min | E |
| EM-3 | 30 min | — | — | — | 2 min | D |
| EM-4 | — | — | — | — | 5 min | E |
| EM-5 | 30 min | — | — | — | 5 min | D |
| EM-6 | 30 min | — | 30 sec | — | 5 min | D |
| EM-7 | 30 min | — | — | 30 sec | 5 min | C |
| EM-8 | 30 min | — | 1 min | 30 sec | 6 min | D |
| EM-9 | 30 min | — | 30 sec | 30 sec | 5 min | C |
| EM-10 | 30 min | — | 30 sec | 45 sec | 4 min 30 sec | C |
| EM-11 | 30 min | — | 30 sec | 30 sec | 4 min 15 sec | E |
| EM-12 | 30 min | — | 1 min | 30 sec | 4 min 30 sec | D |
| EM-13 | 30 min | — | 30 sec | 30 sec | 5 min | C |
| EM-14 | 30 min | — | 30 sec | 30 sec | 5 min | D |
| EM-15 | 30 min | — | 30 sec | 30 sec | 5 min | D |
| EM-16 | 30 min | — | 30 sec | 30 sec | 5 min | C |
| EM-17 | — | — | 30 sec | 30 sec | 5 min | C |
| EM-18 | — | 4 min | — | — | — | C |
| EM-19 | — | 5 min | 30 sec | 30 sec | — | B |
| EM-20 | — | 5 min | 30 sec | 30 sec | — | B |
| EM-21 | — | 7 min | 30 sec | 30 sec | — | B |
| EM-22 | — | 8 min | 30 sec | 30 sec | — | A |
| BB-1 | — | — | — | — | 5 min | D |
| BB-2 | — | — | — | — | 5 min | D |
| BB-3 | — | — | — | — | 5 min | D |
| BB-4 | 30 min | — | — | — | 5 min | D |
| BB-5 | 30 min | — | — | — | 5 min | D |
| BB-6 | 30 min | — | 30 sec | 30 sec | 5 min | C |
| BB-7 | — | — | 30 sec | 30 sec | 5 min | D |
| BB-8 | — | 5 min | 30 sec | 30 sec | — | B |
| BB-9 | — | 7 min | 30 sec | 30 sec | — | A |
| BB-10 | — | 9 min | 30 sec | 30 sec | — | B |
| SP-1 | — | — | — | — | 5 min | B |
| SP-2 | — | — | — | — | 5 min | B |
| SP-3 | — | — | — | — | 5 min | B |
| SP-4 | — | — | — | — | 5 min | B |
| SP-5 | — | — | — | — | 5 min | B |
| SG-1 | — | 5 min | 30 sec | 30 sec | — | B |
| SG-2 | — | 7 min | 30 sec | 30 sec | — | D |
| SG-3 | — | 9 min | 30 sec | 30 sec | — | D |
| SG-4 | — | 9 min | 30 sec | 30 sec | — | B |
| SG-5 | — | 9 min | 1 min | 30 sec | — | A |
| SG-6 | — | 9 min | 1 min | 30 sec | — | B |

EM : Endometrium/BB : Bronchial brushing/SP : Sputum/SG : salivary gland

EM-1 : Used citric acid buffer solution pH6.4 for adjustment of the pH.

EM-2 : Used Target retrieval solution pH9 for adjustment of the pH.

SP-5 : Completely dried a specimen for prevention of the cell detachment.

1)-4) : The 4 studies items of Papanicolaou re-staining.

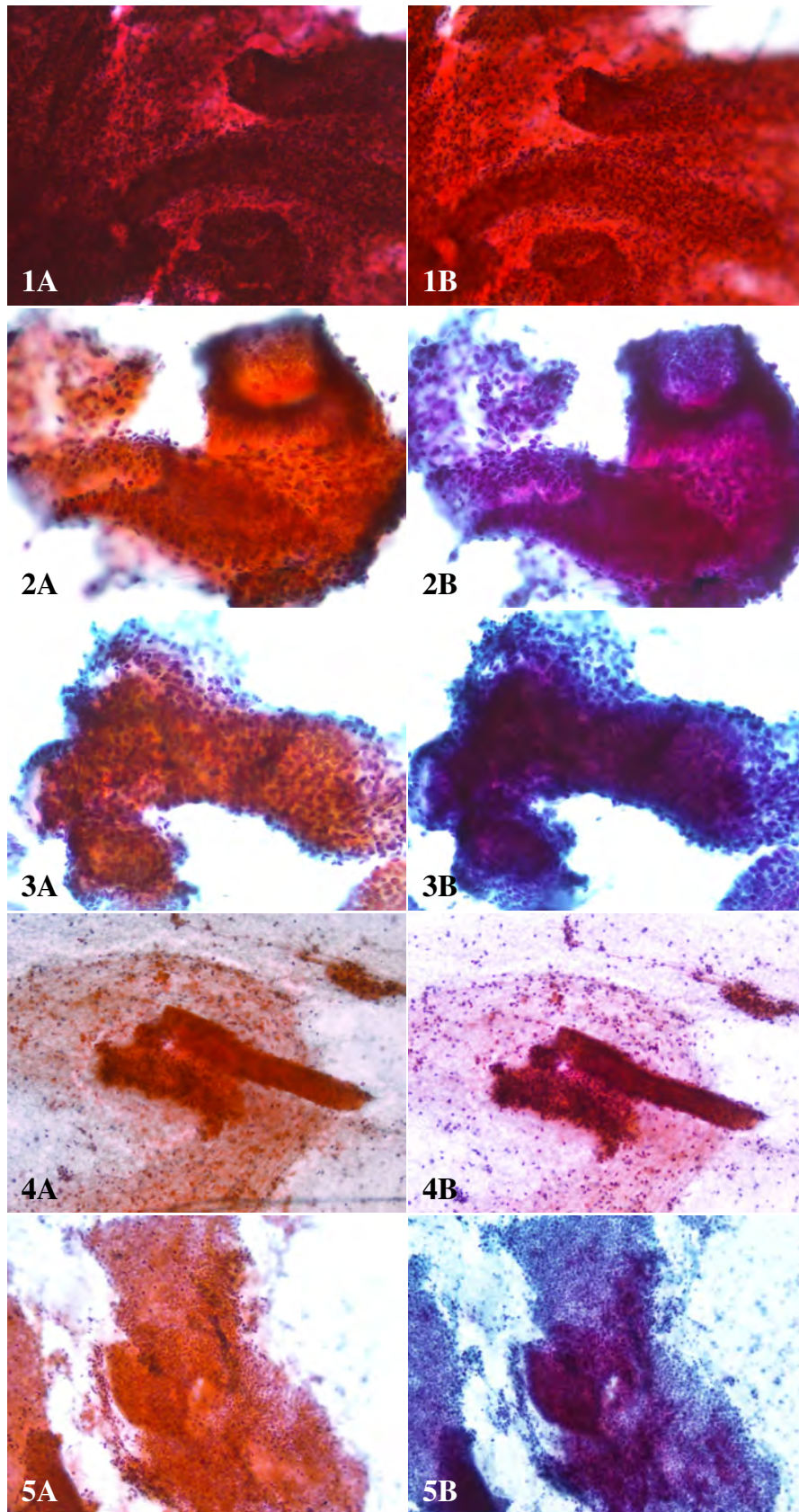


Photo. 1 Endometrial cytologic specimen, before re-staining (A) and after re-staining (B). 1 : Case No. EM-4, Pap. staining, $\times 20$, 2 : Case No. EM-16, Pap. staining, $\times 40$, 3 : Case No. EM-20, Pap. staining, $\times 40$, 4 : Case No. EM-18, Pap. staining, $\times 10$, 5 : Case No. EM-22, Pap. staining, $\times 20$.

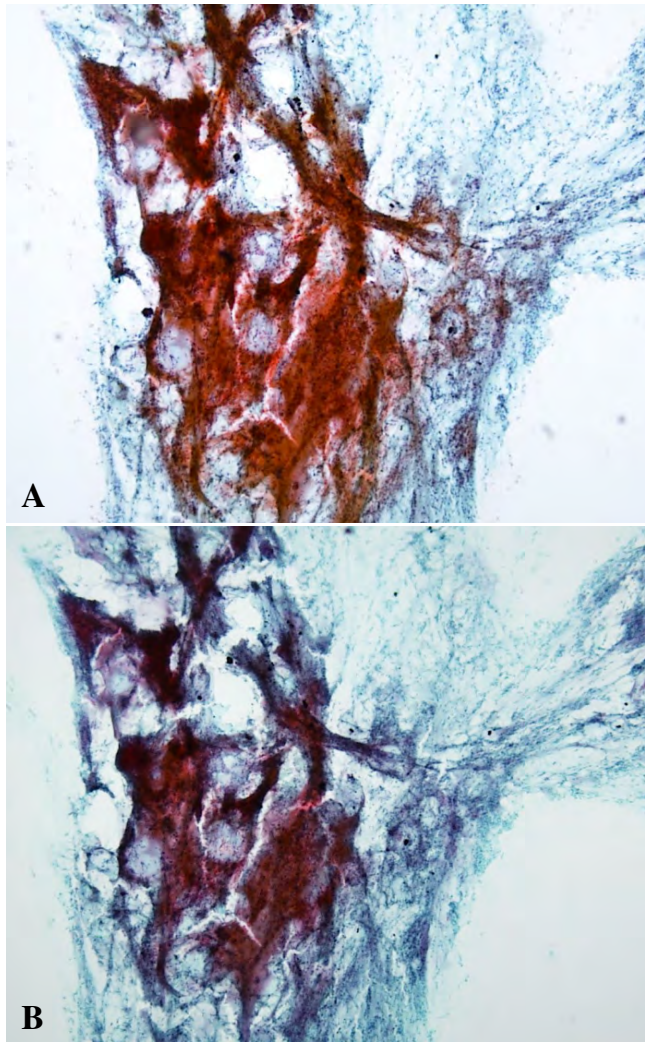


Photo. 2 Bronchial brushing cytologic specimen of Case No. BB-9, before re-staining (A) and after re-staining (B). Pap. staining, $\times 10$.

9分に延長し、さらに1%リンタングステン酸・95%エタノールの浸漬時間を30秒から1分に延長することで良好な結果が得られた。しかし、同じ条件で染色を行った Case No. SG-6では、Case No. SG-5より細胞量が多く重積性の著明な細胞集塊が多かったため、エオジンの赤みが残り、集塊の内部までライトグリーンが入っていかずB評価という染色結果であった。重積性のある細胞診標本の再染色には2) 3) 4) を使用することで良好な染色性が得られることがわかった。その染色法を Table 2 にまとめた。

IV. 考 察

Papanicolaou 染色標本にかぎらずさまざまな染色標本の退色の原因として、光による色素の化学構造の変化や封入

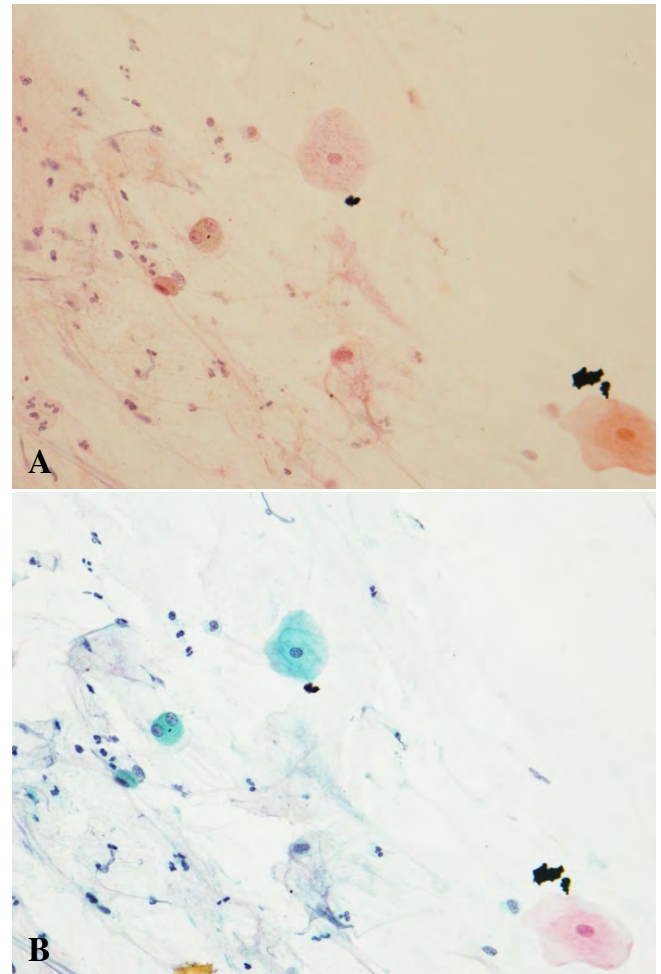


Photo. 3 Sputum cytologic specimen of Case No. SP-2, before re-staining (A) and after re-staining (B). Pap. staining, $\times 20$.

後、細胞や組織に親和ないし浸透した色素の溶出などがその原因として考えられている⁵⁾。Papanicolaou 染色で用いられる細胞質を染める染色液には OG-6 と EA-50 がある。EA-50 にはエオジン Y、ライトグリーン、ビスマルクブラウンという3種類の色素が含まれており、エオジン Y とライトグリーン、OG-6 に含まれるオレンジ G が細胞質を染め分ける色素分子である。Papanicolaou 染色標本は、光に対して不安定な色素であるライトグリーンを用いた染色法であることから、特に細胞質や背景の緑色が退色しやすい⁵⁾。細胞診標本を学内実習で使用すると、長時間顕微鏡の光にさらされることで色素、特にライトグリーンの分解が起こり退色が通常より早くなるのではないかと考えられる。また塗抹の薄い標本ほど退色が顕著にみられる傾向があり、逆に塗抹の厚い標本は退色が起こりにくいと考えられている。しかし細胞診 Papanicolaou 染色標本では、厚く塗抹された標本でも退色がみられ、特に子宮内膜標本や乳

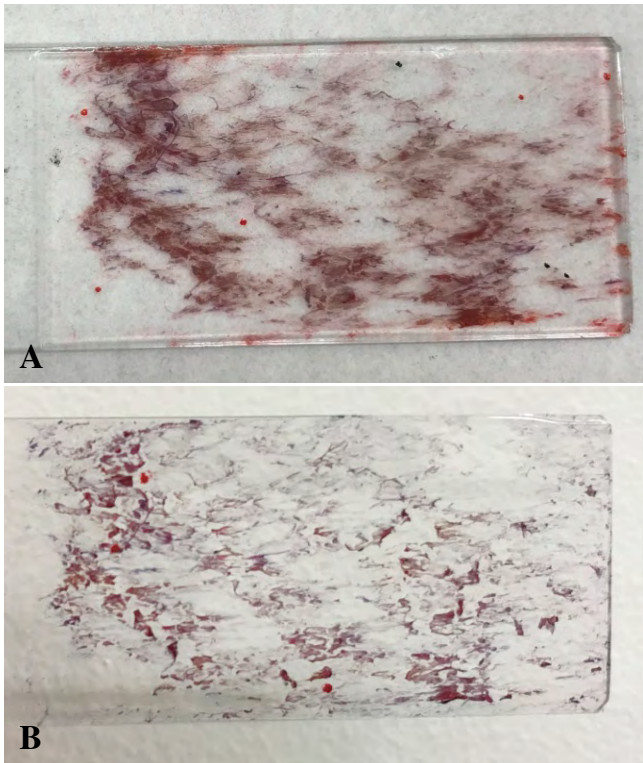


Photo. 4 Sputum cytologic specimen of Case No. SP-5, before re-staining (A) and after re-staining (B). Pap. staining, macrophotograph.

腺、唾液腺などの穿刺吸引細胞診標本はライトグリーンの退色が著明で標本上に残ったエオジンY、オレンジGにより全体が赤みを増し、非常に観察しにくい状態となってしまう。

Papanicolaou染色の原理は、用いられる色素分子のうち分子量の小さいオレンジG、エオジンYと、分子量の大きなライトグリーンが、その透過性ないし浸透速度が異なることで細胞質を染め分けている。分子量の小さいオレンジG、エオジンYのほうが拡散速度が速いためより速く浸透する⁶⁾。現在は、自動染色装置によりすべての標本を同じ時間で染色するのが一般的であり、厚く塗抹された標本も塗抹の薄い標本も同じ時間で染色を行っている施設が多い。ライトグリーンより分子量が小さく速く浸透するエオジンY、オレンジGにより、厚みのある細胞集塊内部の細胞は赤く染まり、ライトグリーンがあまり入らない可能性が考えられ、集塊辺縁部の細胞のみライトグリーンで緑色に染まるという現象が起きていると推測される。厚みのある重積性細胞集塊は光によりライトグリーンが分解されて集塊辺縁の緑色が退色により薄くなる。厚みのある重積性細胞集塊の中心部では分子量の大きなライトグリーンがほとんど染まっていないため、退色が起こると分子量の小さいエオジンY、オレンジGの赤味が強くなると考えられる⁶⁾。

Papanicolaou染色で細胞質を染める酸性色素であるオレ

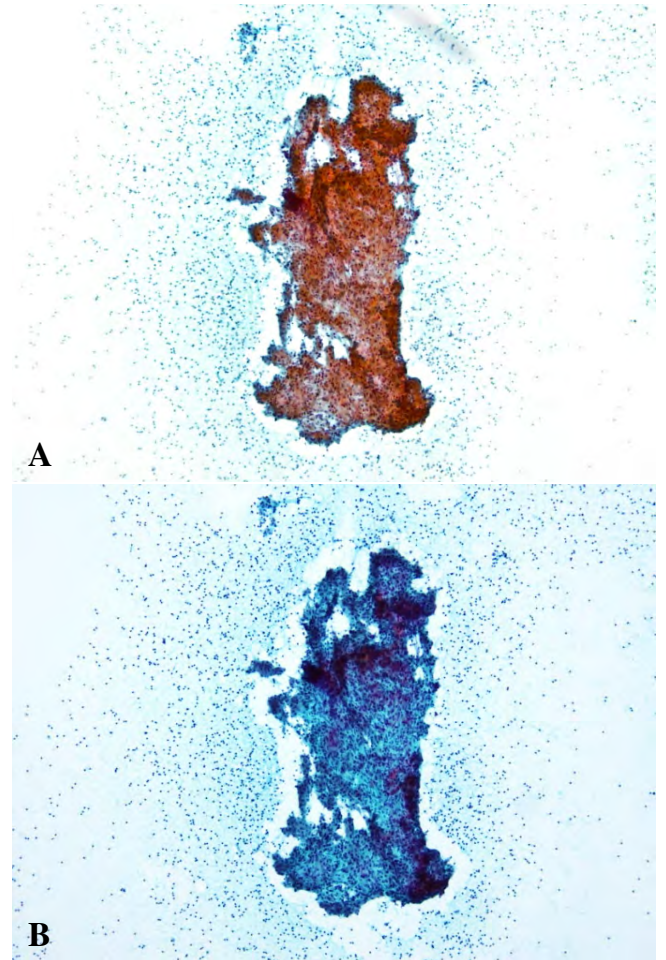


Photo. 5 Salivary gland aspiration biopsy specimen of Case No. SG-5, before re-staining (A) and after re-staining (B). Pap. staining, $\times 10$.

ンジG、エオジンY、ライトグリーンはすべて水溶性色素である。そのため不十分な脱水、透徹が原因でPapanicolaou染色標本に水分（水やエタノール）が持ち込まれた場合、標本の中心部では長期間蒸発せずに水分が残存している。そして細胞に染まった水溶性色素が残存する水分に経時的に溶出することが原因で退色が起こるとも考えられている⁵⁾。水分による退色の対策として、モレキュラーシーブなどを用いた無水エタノールを使用し、脱水を十分に行うことが重要である。封入した標本に水分が残存すると光による退色の反応が助長され、さらに色素の溶出リスクもあるため退色を防止するための十分な脱水操作は非常に重要である。

細胞診標本は長期間の保存により細胞のpHが変動する可能性があり、そのために色素との親和性に支障をきたし再染色しても染色性の向上が望めないと考えられている。変化したpHを改善する方法として田所ら¹⁾は、Papanicolaou染色標本を脱色後、緩衝液に浸漬する方法を報告して

Table 2 Procedure for Papanicolaou re-staining

| | | |
|----|---|---------------------------|
| 1 | Xylene (37°C) : Cover glass removal | Over night |
| 2 | Xylene (37°C) : Mounting medium removal | 2 hours |
| 3 | 100%, 95%, 70% ethanol : Cleaning of xylene | 3 min each |
| 4 | Cytological fixative spray | Few seconds, a little dry |
| 5 | Phosphate, pH7.4 | 3 hours |
| 6 | Washing | 3 min |
| 7 | 1% hydrochloric acid 70% ethanol | 15~20 min |
| 8 | Washing | 3 min |
| 9 | Gill V hematoxylin (×4) | 5 min |
| 10 | 1% hydrochloric acid 70% ethanol | 30 sec |
| 11 | Washed with flowing water | 10 min |
| 12 | 95% ethanol × 2 | 20 dips each |
| 13 | OG-6 | 1 min 30 sec |
| 14 | 95% ethanol | 20 dips |
| 15 | 1% phosphotungstic acid in 95% ethanol | 30 sec |
| 16 | 95% ethanol | 20 dips |
| 17 | 0.025% ammonia in 95% ethanol | 30 sec |
| 18 | 95% ethanol | 20 dips |
| 19 | EA50 in 0.1% Tween20 | 7 min |
| 20 | 95% ethanol | 20 dip |
| 21 | 100% ethanol × 3 | 2 min each |
| 22 | Xylene × 2 | 2 min each |
| 23 | Inclusion | |

いる。子宮内膜細胞診標本を用いて pH7.4 リン酸緩衝液での前処理を行い、1% Tween20, 0.1% Tween20 添加 EA-50, 1% リンタングステン酸・95% エタノール, 0.025% アンモニア・95% エタノールを用いず Papanicolaou 再染色を行った場合、細胞の塗抹が薄い部分は良好な染色結果であったが、塗抹が厚く重積性集塊が多い子宮内膜標本では、重積性集塊に赤みが強く残る E 判定という結果となった。

赤みが強く残る原因として考えられるエオジン Y は pH が中性付近 (pH5~6 付近) で染色強度が強く、pH が低くなると染色強度が低下する。オレンジ G とライトグリーンは pH2 付近で染色強度が増大する。オレンジ G とエオジン Y は競合して最終的な標本の染色結果を左右する。ライトグリーンはオレンジ G とほぼ同じ挙動を示し、他の色素と共染して色調が若干変化する程度でライトグリーンに染まる細胞の割合が増減するような競合はしないとされている⁴⁾。しかし今回の検討では重積性のある細胞集塊におけるライトグリーンの染色性が悪かった。OG-6 の後に 1% リンタングステン酸・95% エタノールを用いて細胞の pH を酸性にすることでエオジン Y による細胞の赤過染を弱め、オレンジ G とライトグリーンの染色性を上げバランスの良い染色結果になったと考えられる⁴⁾。1% リンタングステン酸・95% エタノールは pH2 前後でオレンジ G とライトグリーンの染色性が増強し、エオジン Y の染色性は低下する。そのためライトグリーンが含まれている EA-50 を通常

の 2.5 倍の時間染色することで拡散の遅いライトグリーンを重積性集塊の中心部まで時間をかけて染色することが必要になり、1% リンタングステン酸・95% エタノールを用いて pH を 2 前後にすることにより、酸性領域では染色力が弱まるエオジン Y の赤みを抑えることができたと考えられる⁷⁾。また、0.025% アンモニア・95% エタノール (pH10 前後) を用いることで細胞はアルカリ性となり、オレンジ G が染まるべき場所でないところから余分なオレンジ G の分別を促し、最適に分別してエオジン Y とオレンジ G の染色性のバランスを保つのではないかと考えられる。ライトグリーンは拡散が遅いが細胞質に結合するとその結合性は強く離れにくい性質を持っているため、過染すると分別することが困難となる。EA-50 の染色時間は重積性細胞集塊の厚みにより微妙に変化するが、今回の検討ではおおむね 7~8 分の染色時間ではほぼ良好な染色結果が得られ、5 分より染色時間が短いとエオジン Y による赤みが増す傾向にあった。

リンタングステン酸は染色液の pH 値のコントロールと選択的染色性に関与すると考えられており、市販の OG-6, EA-50 にはリンタングステン酸が含まれている。EA-50 に含まれるエオジン Y が赤血球や比較的構築の疎な細胞質に入り込み、最も分子量の大きいライトグリーンが構築の疎な細胞質へ入り込む。その際、リンタングステン酸はエオジン Y とライトグリーンが同じところへ入り込まないようにするという染色の選択性を高める働きをしていると考え

られている⁶⁾。リンタングステン酸を用いないとエオジン Y とライトグリーンが同じ部位へ入り込み、染色の選択性に欠け、色が重なり透明感のない染色結果となる⁶⁾。しかし退色した Papanicolaou 染色標本の場合 OG-6, EA-50 に添加されているリンタングステン酸のみでは染色の選択性を十分に発揮することができないさまざまな状況が起こっているのではないかと考えられた。そのため、長期保存により変化した細胞の pH を改善するために pH7.4 リン酸緩衝液を用いたり、染色の選択性を高めるために 1% リンタングステン酸・95% エタノール, 0.025% アンモニア・95% エタノールを用いて本来の染色の選択性をある程度取り戻すことができたと考えられる⁷⁾。

Papanicolaou 染色後、10 年以上時間の経過した古い標本は長時間放置されている間に細胞表面にある物質が固着して再染色の色素の侵入を妨げているのではないかと考えられている³⁾。色素が細胞へ浸透する機序を促進する方法として界面活性剤を Gill Hematoxylin と EA-50 に添加し、良好な結果を得たとの報告がある³⁾。界面活性剤は細胞膜蛋白の可溶化剤としてさまざまな研究で用いられており、Papanicolaou 染色では色素の細胞透過性を高める効果があるのではないかと考えられた。今回の検討では重積性のある細胞集塊で染色性が悪かったライトグリーンだが、EA-50 に界面活性剤を添加することで細胞膜蛋白に変化が起こり、分子量の大きなライトグリーンが重積性のある細胞集塊に入り込みやすくなり良好な染色性を得ることができたのではないかと考えられた。

今後は Liquid based cytology (以下: LBC) を用いた細胞診標本の普及が予想され、比較的均一な標本の作製が可能になると考えられる。LBC のように均等に塗抹された Papanicolaou 染色標本が退色した場合の再染色は比較的容易ではないかと推測される。

退色した過去の細胞診標本を診断のために再検討する際や、細胞診教育で使用するうえでの光や水による退色は免れない事実である。特に教育現場では、学生実習による長時間の光学顕微鏡での細胞観察のため、光による色素の分解が短期間で起こり、貴重な症例の観察が困難になるなど支障をきたしている現状がある。再染色による教育標本の長期利用ができれば質の高い教育を継続することが可能となると考えられる。臨床の現場では、借用標本や貴重な症例はパーチャルスライドに取り込み保存するという取り組みを行っている施設もある。しかし、再検討を行いたい過去の細胞診標本の退色は現実的な問題である。教育現場でもパーチャルスライドを使用する取り組みがなされているが、実際の細胞診検査は光学顕微鏡を使用して行うものであり、細胞診教育のすべてをパーチャルスライドで行うこ

とには限界があると考えられる。パーチャルスライドを使用することのできる設備を整えるのにお金がかかることも事実である。細胞診標本は再薄切して染色を行うことができない貴重なものであるため、どのような厚さの細胞診標本に対しても安定した再染色法を確立することは重要であると考えられた。

筆者らは開示すべき利益相反はありません。

謝辞 稿を終えるにあたり、再染色にご協力いただいた帝京大学医療技術学部臨床検査学科、草野愛さんに深謝いたします。

Abstract

Objective : To develop a method for re-staining of fading cytodiagnostic Papanicolaou-stained specimens.

Study Design : We collected 5- to 10-year old fading Papanicolaou-stained slides of samples of the endometrium, bronchial brushings, sputum, and salivary gland fine-needle aspiration. After removal of the cover glasses with xylene, the pigment remaining in the cells was removed by bleaching with hydrochloric acid alcohol. The cells were then stained with Papanicolaou stain after adjustment of the pH of the cells with phosphate buffer (pH 7.4). In addition, we investigated the effects of the following treatments on the staining response: 1) 1% Tween20 in water, 2) 0.1% Tween20 + EA-50, 3) 1% phosphotungstic acid in 95% ethanol, and 4) 0.025% ammonia in 95% ethanol.

Results : In specimens that showed numerous 3-dimensional cell clusters, use of 2) to 4) had a favorable influence on the staining results after OG-6 staining. Even when a smear was relatively thin and not treated with these solutions, we obtained good results of re-staining in cases where a cell sheet cluster constituted the major part of the specimen, by merely adjusting the pH of the cells using phosphate buffer (pH 7.4).

Conclusion : Improved results of re-staining of fading Papanicolaou cytodiagnosis specimens were obtained using 2)-4).

文 献

- 1) 田所 猛, 三井由紀子, 石倉宗浩, 杉口祐恵, 福田弘幸. 退色細胞診標本再染色の検討. 医学検査 2014; 63(6): 694-699.
- 2) 大橋初美, 小沼利光, 北村信一. 退色した細胞診標本を再染色するための前処理. Medical Technology 1989; 17(12): 1192.
- 3) 福永義一, 屋代定夫. 退色した古い標本の再染色の試み(第1報). 日臨細胞会誌 1979; 18(4): 474-481.
- 4) 愛知県臨床検査標準化協議会. 愛知県臨床検査標準化ガイドライン Papanicolaou 染色のガイドライン第1版. 2008.
- 5) 渡辺明朗, 広井禎之. 組織標本の退色はなぜ起こるのか. Medical Technology 2006; 34(2): 185-187.
- 6) 渡辺明朗. 染色理論の基礎知識 パパニコロウ染色. 田島基男, 編. 細胞診の基本 上巻 総論. 東京: 武藤化学; 1998. 12-22.
- 7) Boon, M. E., Drijver, J. S. 6 Cytoplasmic Dyes and Stains. Routine Cytological Staining Techniques. Theoretical Background and Practice. London: MACMILLAN; 1986. 68-79.

症 例

乳児に発生した胃原発未熟奇形腫の1例

米 亮祐¹⁾ 鐵原 拓雄²⁾ 小林 江利¹⁾ 福屋美奈子¹⁾
 小林 博久¹⁾ 西村 広健³⁾ 鹿股 直樹³⁾ 森谷 卓也³⁾

川崎医科大学附属病院病院病理部¹⁾, 川崎医療短期大学臨床検査科²⁾, 川崎医科大学病理学³⁾

背景：今回、われわれは乳児に発生した胃原発未熟奇形腫を経験したのでその細胞像を中心に報告する。

症例：生後3ヵ月、男児。出生前より腹部エコーにて頭部より胴体が大きいと指摘されていた。当院受診し、腹腔内腫瘍摘出術を施行、術中に腫瘍内容液が提出され、摘出検体から穿刺吸引細胞診を行った。扁平上皮細胞、メラニン含有細胞を背景に、小型で疎な結合を有した神経由来と思われる異型細胞がみられた。神経芽腫が鑑別に挙がったが、背景所見より未熟奇形腫が推測された。

結論：今回、われわれは乳児胃原発未熟奇形腫の1例を経験した。乳児腫瘍において、未熟な神経由来と思われる細胞が出現した場合、未熟奇形腫の可能性を念頭におき、その他の成分を観察することが肝要と思われた。

Key words : Gastric, Immature teratoma, Infant tumor

I. はじめに

小児に発生する悪性腫瘍には白血病、脳腫瘍が多く、胚細胞性腫瘍は約3%を占めている¹⁾。胚細胞性腫瘍のなかでは、成熟奇形腫が最も多く、ついで未熟奇形腫、卵黄嚢腫瘍と記載されている²⁾。奇形腫の発生部位は仙骨部、卵巣、後腹膜、精巣の順に多くみられるが、胃原発はまれである³⁾。今回、われわれは乳児に発生した胃原発の未熟奇形腫を経験したのでその細胞像を中心に報告する。

II. 症 例

年 齢：生後3ヵ月、男児。

主 訴：腹部膨満と嘔吐。

家族歴：特記すべき所見なし。

現病歴：胎児エコーにて頭部より胴体が大きいと指摘されていたが、正常分娩にて出生。1ヵ月検診でも異常を指摘されなかったが、2ヵ月くらいから排便困難であった。3ヵ月より腹部左側が硬く、大きいことに気づき近医を受診した。腹部腫瘤を指摘され、当院を紹介された。血液検査ではAFPは59520 ng/ml (正常値1.3~36.3 ng/ml; 1歳児)と高値を示し、LDHは394 U/l (正常値311~709 U/l; 生後1ヵ月)と年齢相応であった。

胸腹部CT検査にて、病変は比較的境界明瞭な巨大な嚢胞状構造をしていた。病変の左側は境界が不明瞭で、一部充実成分を疑うような石灰化巣や脂肪成分と思われる低吸収域から構成されていた(Photo. 1)。発生部位としては、正中の巨大嚢胞状構造と左側の充実成分を含む腫瘍との境界に左胃動脈の走行が確認でき、肝、腎、腸管などの腹腔主要臓器が腫瘍により圧排されてみえることより、小網発生の奇形腫が疑われた。

An infantile case of primary gastric immature teratoma
 Ryosuke YONE¹⁾, C. T., I. A. C., Takuo KANAHARA²⁾, C. T., C. M. I. A. C., Eri KOBAYASHI¹⁾, C. T., I. A. C., Minako FUKUYA¹⁾, C. T., I. A. C., Hirohisa KOBAYASHI¹⁾, C. T., I. A. C., Hirotake NISHIMURA³⁾, M. D., Naoki KANOMATA³⁾, M. D., Takuya MORIYA³⁾, M. D.

¹⁾Department of Pathology, Kawasaki Medical School Hospital

²⁾Department of Medical Technology, Kawasaki College of Allied Health Professions

³⁾Department of Pathology, Kawasaki Medical School

論文刷請求先 〒701-0192 岡山県倉敷市松島577 川崎医科大学附属病院病院病理部 米 亮祐

平成29年11月28日受付

平成30年8月27日受理

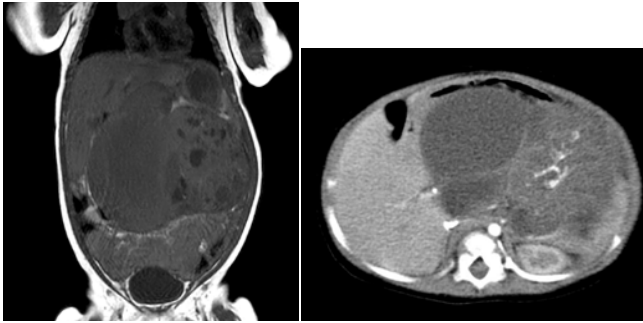


Photo. 1 CT. The mass is cystic (middle portion) in part and solid (left side) in part.

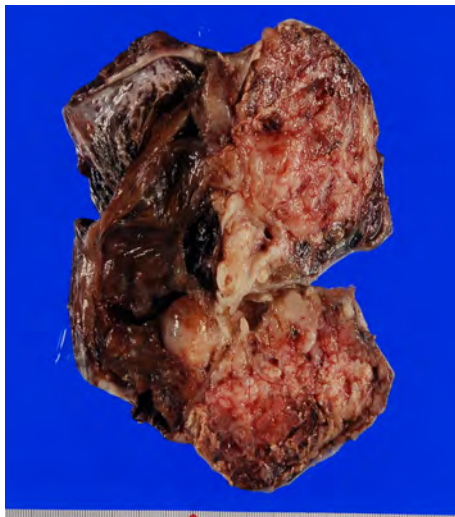


Photo. 3 Gross appearance (cut-surface). The specimen was 14×8×7.5 cm in size and weighed 300 g (after removal of the cyst contents). It contained both cystic and solid components.

腫瘍摘出術が施行され、腫瘍は胃小弯側体部後壁から発生しているのが確認され、胃後壁の一部とともに摘出された。術中に腫瘍内容液が提出された。また、腫瘍摘出標本から穿刺吸引細胞診を行った。

III. 腫瘍内容液細胞所見

扁平上皮細胞、メラニン含有細胞を背景に、小型で疎な結合を有した異型細胞がみられ、これらの細胞はN/C比が高く、核形不整、核クロマチンが微細顆粒状に増量し、1～数個の核小体を有し、細胞質はライトグリーンに好染していた。また、ロゼット様配列もみられ、未熟な神経由来の異型細胞と考えられた (Photo. 2)。細胞診断では未熟奇形

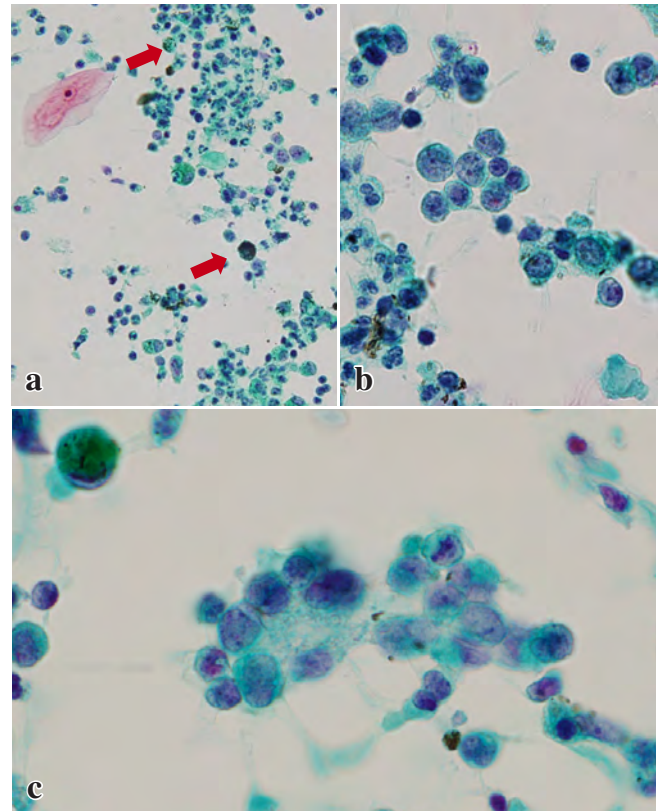


Photo. 2 Intraoperative aspiration cytology of the fluid from the cystic portion of the mass. a : There are atypical naked nuclei with squamous cells containing melanin (Arrows : Pap. staining, ×10). b : Atypical cells showing weak cohesion, high N/C ratios, irregular nuclear contours and one to several nucleoli. The nuclear chromatin is dense and finely granulated (Pap. staining, ×40). c : Rosette-like structures (Pap. staining, ×40).

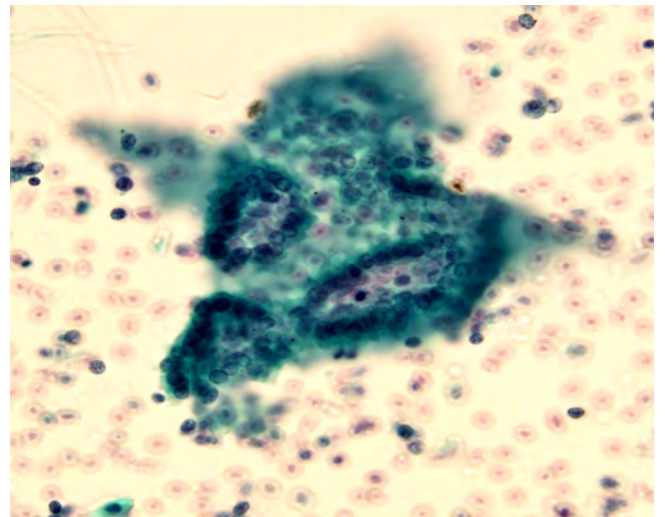


Photo. 4 Aspiration cytology. Neural tube-like structure (Pap. staining, ×40). Structure resembling an embryonic neural tube.

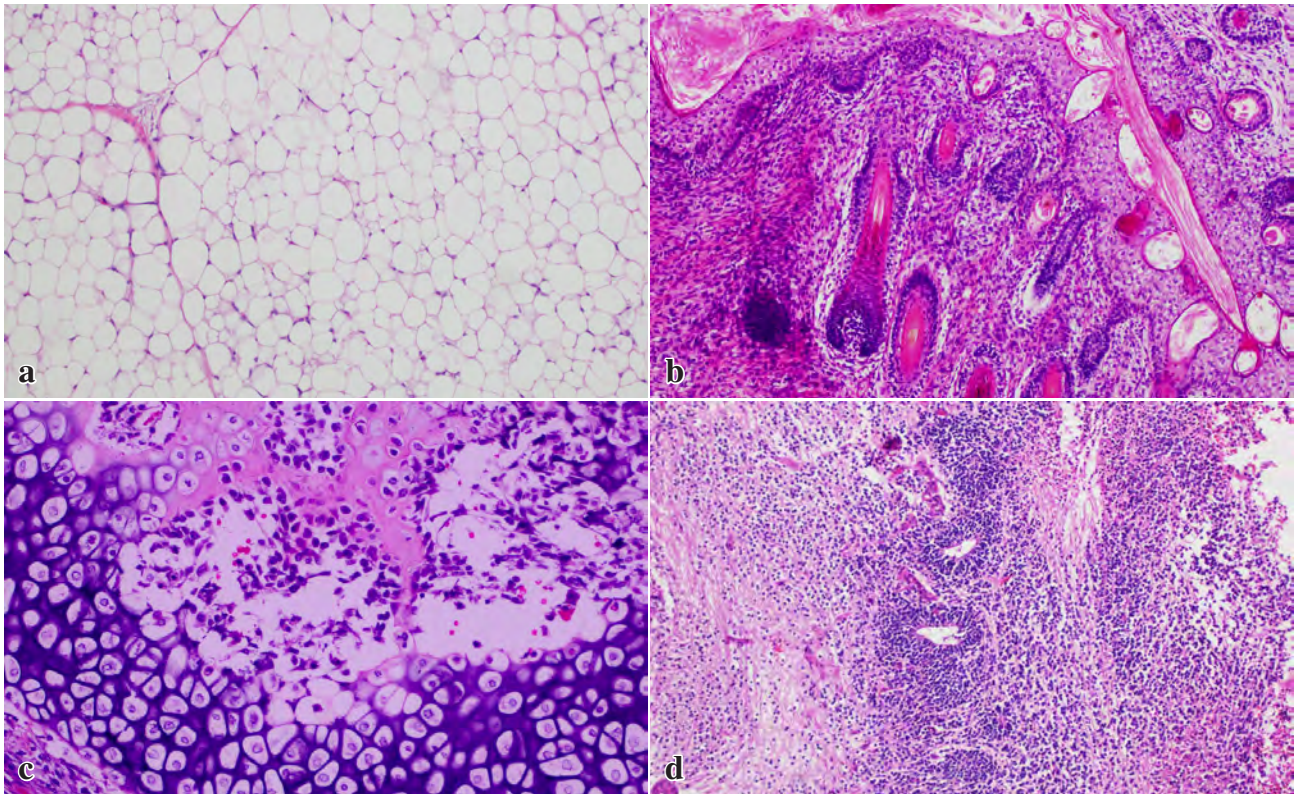


Photo. 5 Histological findings. Adipose tissue (a) and skin (b) were observed as mature components. Immature cartilaginous tissue (c) and immature neural tube-like structures (d) were observed as immature components (HE staining, $\times 10$).

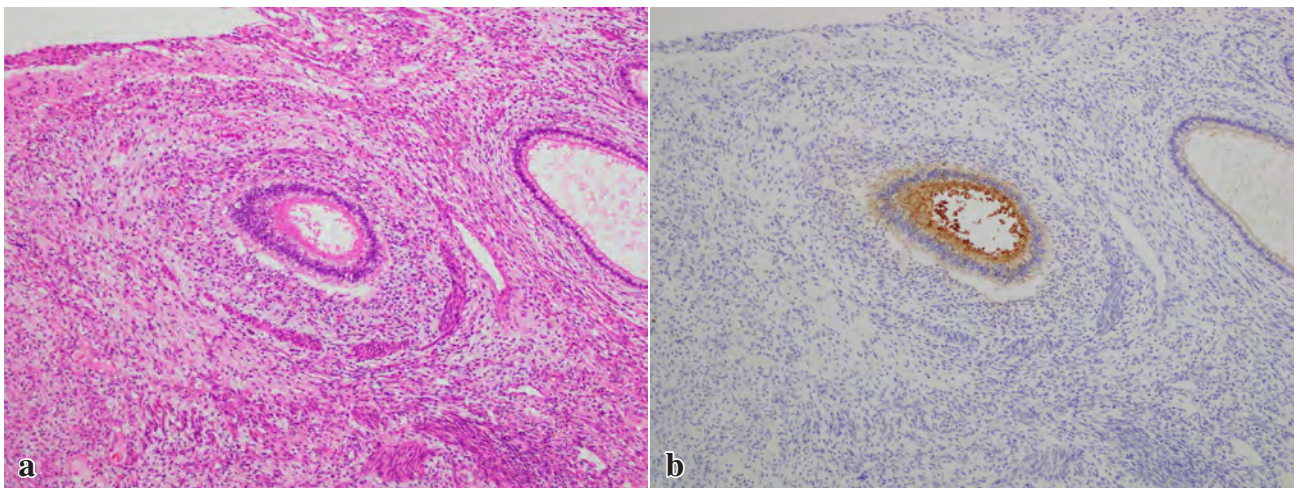


Photo. 6 Immature gastrointestinal epithelium showed positive immunohistochemical staining AFP (a : HE staining, $\times 10$, b : AFP, $\times 10$).

腫や神経芽腫が鑑別にあげられたが、背景に扁平上皮細胞、メラニン含有細胞がみられたことより未熟奇形腫と診断された。

IV. 肉眼所見

摘出検体の大きさは $14 \times 8 \times 7.5$ cm, 重量は 300 g (内容

物除去後)であった。腫瘍は左の嚢胞性成分と右の充実性成分からなり、充実性成分の断面は、白～灰白色調で、一部赤褐色であった (Photo. 3)。腫瘍は胃壁との連続性がみられた。

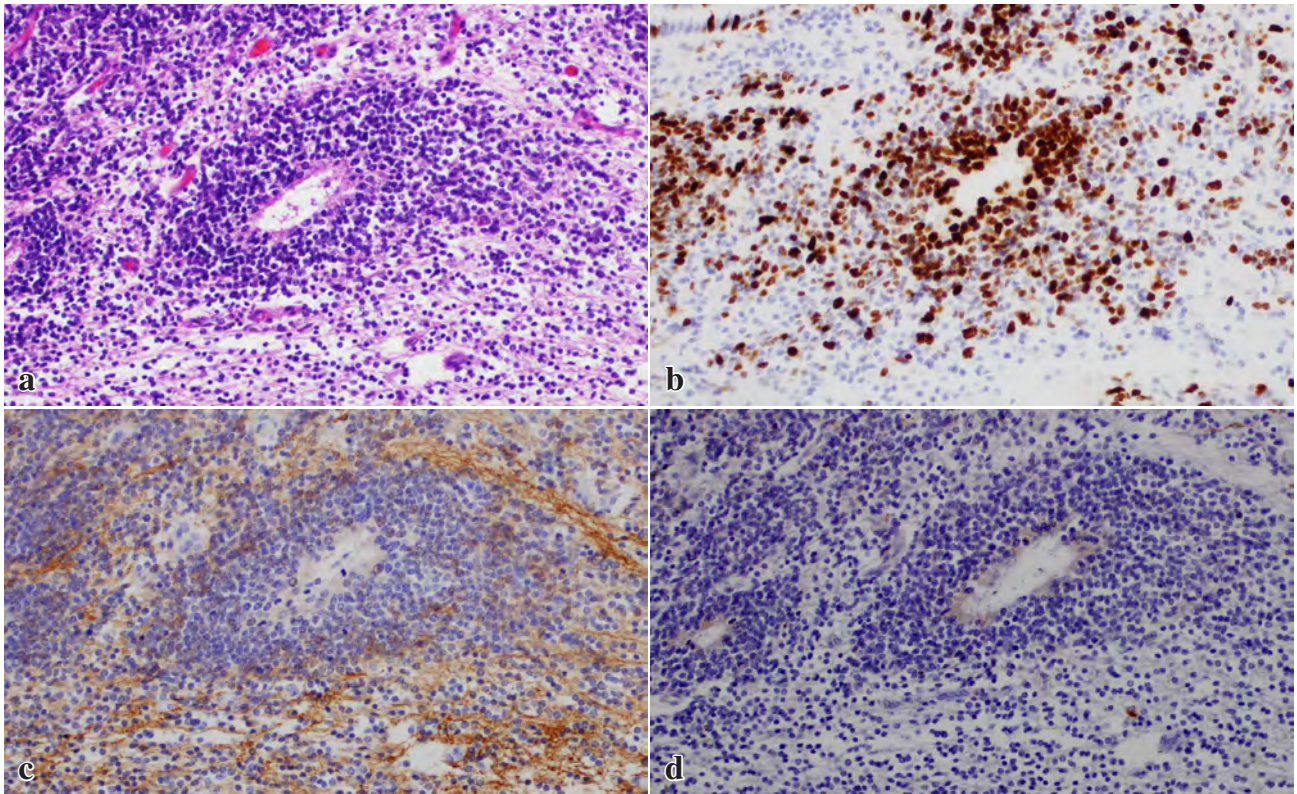


Photo. 7 Neural tube-like structures showing a very high Ki-67 labelling index (Ki-67 index 81.1%). Positive staining for EMA and GFAP. (a : HE stainig, $\times 40$, b : Ki-67, $\times 40$, c : EMA, $\times 40$, d : GFAP, $\times 40$)

V. 穿刺吸引細胞像

摘出された腫瘍の充実部から採取した穿刺吸引細胞診では扁平上皮細胞，メラニン含有細胞を背景に，脂肪細胞，グリア細胞がみられた。また，腫瘍内容液と同様の未熟な神経由来と考えられる細胞が多数みられた。さらに神経管を模倣する構造やロゼット様構造も確認された(Photo. 4)。

VI. 病理組織所見

組織学的には成熟成分として，中枢神経（大脳，小脳），皮膚，平滑筋，骨・軟骨，呼吸上皮，腸管，脂肪等がみられた(Photo. 5)。さらに未熟な消化管，軟骨組織がみられ，未熟な消化管上皮がAFPにて陽性を示した(Photo. 6)。また未熟神経組織と考えられるような成分が多くみられ，神経管様構造を呈している部分もみられた。神経管様構造の部位ではKi-67陽性細胞が多く（Ki-67 index 81.1%），synaptophysinが陰性，管の内面側では一部で，EMAが陽性，GFAPは弱陽性であった(Photo. 7)。未熟成分は広範にみられ，卵巣腫瘍取扱い規約（Norrisらの基準）ではGrade 3，Mostofiらの精巣奇形腫の分類ではGrade 2に相当した。

腫瘍は胃壁の粘膜下層と連続性がみられたため，胃原発の未熟奇形腫と診断された。

術後，経過観察を行っているが，現在までに再発は認められていない。

VII. 考 察

小児に発生する悪性腫瘍には白血病，脳腫瘍が多く，胚細胞性腫瘍は約3%を占めている¹⁾。小児の固形悪性腫瘍では胚細胞性腫瘍（約28%）が最も多く，神経芽腫群（約24%），腎芽腫（約8%），肝芽腫（約8%）と続く²⁾。小児に発生する奇形腫の発生部位は仙骨部（41%），卵巣（29%），精巣（7%）の順に多くみられ，胃に発生するものは1%未満とまれである³⁾。特に未熟奇形腫は，胎生期にみられる未熟な組織成分を伴う奇形腫を指し，未熟な成分は神経成分であることが多いが，未熟な脂肪細胞，骨組織などがみられることもある⁴⁾。組織学的に未熟な神経成分は神経管構造を有するものや，ロゼットを形成するものなどとされている^{5,6)}。一般的に小児においては成熟，未熟奇形腫ともに予後は良好といわれており，本邦73例の報告中，再発例は3例であった。また，本症の治療は腫瘍が完全に切除できれば手術のみで経過観察されている症例が多い⁷⁾。

Table 1 Comparison of the clinical findings and cytological findings between this case and cases in the reference literature

| | This case | Hata ¹⁰⁾ | Sharmal ¹¹⁾ |
|--|-----------|---------------------|------------------------|
| Clinical findings | | | |
| age | 3 months | 2 months | 3 months |
| sex | M | M | unknown |
| size (cm) | 14×8×7.5 | 12×9×9 | 13×8×6 |
| Cytological findings | | | |
| Squamous cells | # | + | + |
| Columnar cells | - | + | + |
| Melanin-containing cells | # | - | - |
| Smooth muscle cells | - | + | + |
| Fat cells | + | + | + |
| Fibroblasts | - | + | - |
| Immature fat cells | - | - | + |
| Immature nerve cells | # | + | - |
| Rosette-like structures /Neural tube-like structures | + | + | - |

胃原発の未熟奇形腫の組織像は報告されているが⁷⁻⁹⁾, その細胞像に関しては, われわれが検索したかぎりでは報告例が少ない^{10,11)}. また, 成熟奇形腫の細胞像についての報告はみられなかった. 畠ら¹⁰⁾は神経由来の未熟細胞に加え, 線維芽細胞が, Sharmal ら¹¹⁾は未熟な脂肪細胞もみられたと報告している. 自験例では少量ではあるが神経管を模倣する構造がみられたのが特徴である (Table 1). また, メラニン含有細胞が多数みられた. ただし, 組織では未熟な消化管や軟骨組織がみられたのに対し, 細胞診ではみられなかった. 多彩な組織像を呈する腫瘍の場合には, より多くの部位から穿刺吸引細胞診を行う必要があると思われる.

卵巣の未熟奇形腫の細胞像¹²⁾では, 神経由来の成分が未熟なことが多く, 自験例でも細胞学的に小型で非常に N/C 比が高く, 核形不整, 核クロマチンが微細顆粒状に増量した未熟な神経由来と考えられる細胞が多数みられた. 未熟な神経由来の細胞が出現した場合, 腫瘍細胞のみでは神経芽腫との鑑別が困難であるが, 背景所見やその他の成分を観察することにより, 未熟奇形腫と推定することが可能と思われる.

VIII. ま と め

今回, われわれは乳児に発生した胃原発の未熟奇形腫を経験したので報告した. 腫瘍内容液中に未熟な神経由来と思われる細胞が出現した場合, 未熟奇形腫や神経芽腫を念頭におき, その他の成分を観察することが肝要と考える.

筆者らは開示すべき利益相反状態はありません.

本論文の要旨は, 第 56 回日本臨床細胞学会総会 (春期大会) で報告した.

Abstract

Background : We report an infantile case of primary gastric immature teratoma.

Case : A three-month-old boy presented to us with abdominal distention and vomiting. Abdominal ultrasonography revealed an abdominal mass. Intraoperative aspiration cytology of the fluid from the cystic portion of the mass showed immature-looking neural cells and squamous cells containing melanin. A diagnosis of immature teratoma was suspected.

Conclusion : Immature teratoma of the stomach is a rare disease. Cytologic detection in a mass of immature-looking neural cells in children should raise the suspicion of immature teratoma and prompt an effort to look for other characteristic elements.

文 献

- 1) 森川昭廣. 第 7 版標準小児科学. 東京: 医学書院; 2012. 300-344.
- 2) 日本小児外科学会悪性腫瘍委員会. 小児の外科的悪性腫瘍, 2014 年登録症例の全国集計結果の報告. 日小外会誌 2016; 52: 135-170.
- 3) 日本病理学会. 小児腫瘍組織分類図譜 第 5 編小児胚細胞腫瘍群腫瘍. 東京: 金原出版; 1999.10-18.
- 4) 日本産婦人科学会. 卵巣腫瘍取扱い規約 第 1 部. 東京: 金原出版; 2009: 30-31
- 5) 長坂徹郎, 中島伸夫. 未熟奇形腫の Grade 分類とその予後. 病理と臨 2000; 18: 1297-1300.
- 6) 田口孝爾. 奇形腫, 特に未熟奇形腫とその悪性転化について. 病理と臨 2000; 18: 440-445.
- 7) 渡邊高士, 瀧藤克也, 三谷泰之, 窪田昭男, 山上裕機. 出生前に指摘され出生後, 急速に増大した胃奇形腫の 1 例—本邦報告例 73 例の検討—. 日小外会誌 2014; 50: 1123-1127.
- 8) 澤井利夫, 飯干泰彦, 田附裕子, 米田光宏, 草深竹志, 藤元治朗. タール便にて発症した乳児胃原発未熟型奇形腫の 1 例. 日小外会誌 2008; 44: 24-27.
- 9) 荒木夕字子, 松藤 凡, 西村奈穂, 草川 功. 新生児胃未熟奇形腫の 1 例. 日小外会誌 2005; 41: 221-225.
- 10) 畠 榮, 太田節子, 津嘉山朝達, 中川定明. 穿刺吸引細胞診により診断した胃原発奇形腫の 1 例. 日臨細胞会誌 1986; 25: 746-750.
- 11) Sharmal, S., Mishra, K. Limitation in the diagnosis of childhood teratoid lesions on fine needle aspiration cytology. Acta Cytologica 2010; 54: 142-147.
- 12) 清水恵子, 小椋聖子, 村田匡好, 高尾由美, 吉田昌弘, 桜井幹己. 卵巣未熟奇形腫の捺印細胞像の検討. 日臨細胞会誌 1996; 35: 556-561.

症 例

悪性胸水で発症し、細胞診で原発巣の推定に苦慮した 甲状腺乳頭癌の1例

伊藤しげみ¹⁾ 植木 美幸²⁾ 村田 孝次²⁾ 竹内 美華²⁾

大山 友紀²⁾ 内城 孝之²⁾ 安達 友津³⁾ 佐藤 郁郎¹⁾

宮城県立がんセンター病理診断科¹⁾, 同 臨床検査科²⁾, 東北大学病院病理部³⁾

背景：甲状腺乳頭癌による悪性胸水はまれで、細胞学的特徴は十分に知られていない。われわれは、悪性胸水で発症し鑑別診断に苦慮した甲状腺乳頭癌の1例を経験したので、文献的考察を加え報告する。

症例：80歳代、男性。呼吸苦を主訴に受診し、胸部CTで両側胸水と多発性肺腫瘍を指摘された。胸水細胞診では、核形不整、クロマチン増量、細胞質内空胞を示す乳頭状細胞集塊を認めた。核内細胞質封入体や砂粒体はみられなかった。免疫組織化学では、AE1/AE3, Vimentin, CK7, pax-8, CD10, CA19-9が陽性、Napsin A, TTF-1, Thyroglobulin, p40, Calretinin, Podoplaninは陰性であった。遺伝子検査では、胸水と頸部リンパ節で*BRAF* (*V600E*) 変異が確認された。精査の結果、甲状腺乳頭癌(病期Ⅳ)と診断され、緩和的治療を行ったが1ヵ月後に死亡した。

結論：胸水細胞診で核形不整を示す乳頭状細胞集塊をみた場合、甲状腺乳頭癌を鑑別に挙げる必要がある。細胞像の特徴を十分に理解すること、免疫染色や遺伝子検査を見据えた検体処理をすることが大切である。

Key words : Malignant pleural effusion, Aspiration cytology, Papillary thyroid carcinoma, Case report

I. はじめに

甲状腺乳頭癌は、甲状腺癌の9割以上を占める最も頻度の高い亜型で、5年生存率は97%と比較的予後良好な疾患である¹⁾。乳頭癌で悪性胸水を合併する頻度は0.6%と非常にまれで²⁾、悪性胸水出現後の生存期間は1~28ヵ月(中

央値10ヵ月)と短く、終末期徴候の一つと捉えることができる³⁾。

われわれは、呼吸苦を主訴に受診し、細胞診で悪性と判定されたが、原発臓器の確定に苦慮した甲状腺乳頭癌の1例を経験したので、文献的考察を加えて報告する^{4~9)}。

II. 症 例

症 例：80歳代、男性。

2ヵ月前に胸痛と呼吸苦あり、近医で胸部レントゲン写真と心電図検査をうけたが異常なし。1週間ほど前から、乾咳と呼吸苦が増悪したため、再度前医を受診し、胸部レントゲンで右胸水を指摘された。当院の呼吸器内科を紹介され、胸部CTで両側胸水と多発性肺腫瘍を認めたため、精査加療目的に入院となった(Photo. 1)。

血液検査では、耐糖能異常、軽度の腎機能低下、CRP、フィブリノーゲン、D-ダイマーの軽度上昇を認めた。感染症検査ではMAC抗体、結核菌IFN、β-Dグルカンははず

Malignant pleural effusion in papillary thyroid carcinoma—A case report and literature review—

Shigemi ITO¹⁾, M. D., Miyuki UEKI²⁾, C. T., Koji MURATA²⁾, C. T., Mika TAKEUCHI²⁾, C. T., Yuki OYAMA²⁾, C. T., Takayuki UCHIJO²⁾, C. T., Yuzu ADACHI³⁾, C. T., Ikuro SATO¹⁾, M. D.

¹⁾Department of Pathology, ²⁾Division of Clinical Laboratory, Miyagi Cancer Center

³⁾Department of Pathology, Tohoku University Hospital

論文別刷請求先 〒981-1293 宮城県名取市愛島塩手字野田山47の1 宮城県立がんセンター病理診断科 伊藤しげみ

平成30年6月14日受付

平成30年9月3日受理

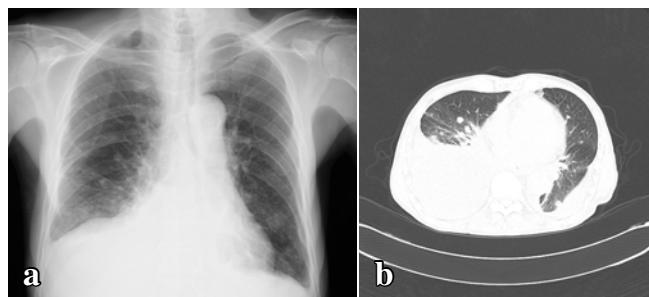


Photo. 1 Findings of plain chest X-ray (a) and computed tomography (b). Multiple pulmonary nodules and bilateral pleural effusion are evident.

Table 1 Laboratory data on admission

| Peripheral blood | | Blood chemistry | |
|---------------------|----------------------------|-----------------|------------|
| RBC | 4.72 × 10 ⁶ /μl | Na | 136 mmol/l |
| Hb | 14.9 g/dl | K | 4.5 mmol/l |
| Ht | 44.4% | Cl | 101 mmol/l |
| WBC | 7.9 × 10 ³ /μl | Ca | 8.9 mg/dl |
| PLT | 241 × 10 ³ /μl | BUN | 21.8 mg/dl |
| | | Cr | 0.61 mg/dl |
| Tumor marker | | UA | 3.9 mg/dl |
| CEA | 1.6 ng/ml | TP | 6.3 g/dl |
| CA19-9 | 800 U/ml | ALB | 3.5 g/dl |
| CYFRA | 3.8 ng/ml | T-BIL | 0.91 mg/dl |
| NSE | 19.7 ng/ml | CK | 61 U/l |
| | | γ-GT | 11 U/l |
| Inflammatory marker | | LDH | 248 U/l |
| CRP | 0.48 mg/dl | ALT | 8 U/l |
| | | AST | 17 U/l |
| | | ALP | 215 U/l |
| Urinalysis | | Amylase | 16 U/l |
| Protein | + - | Glucose | 246 mg/dl |
| Sugar | 4+ | A1C | 8.2% |
| Occult blood | - | | |

れも陰性だった。腫瘍マーカーでは CEA, CA19-9 が異常高値を示した。検査結果の詳細は Table1 の通りである。

心臓超音波検査において、中等度の僧帽弁閉鎖不全症を認めたが、右心系負荷を示唆する所見は乏しかった。

頭頸部超音波検査において、甲状腺左葉に周囲への浸潤像を示す径 21 mm 大の石灰化を伴う腫瘤、および頸部リンパ節腫大が認められた。

胸水穿刺吸引細胞診で悪性（腺癌）と判定され、その後の全身精査の結果、甲状腺乳頭癌と診断された。高齢と全身状態不良のため、緩和ケアの治療方針となり、胸水発生から約 1 ヶ月後に原病死された。

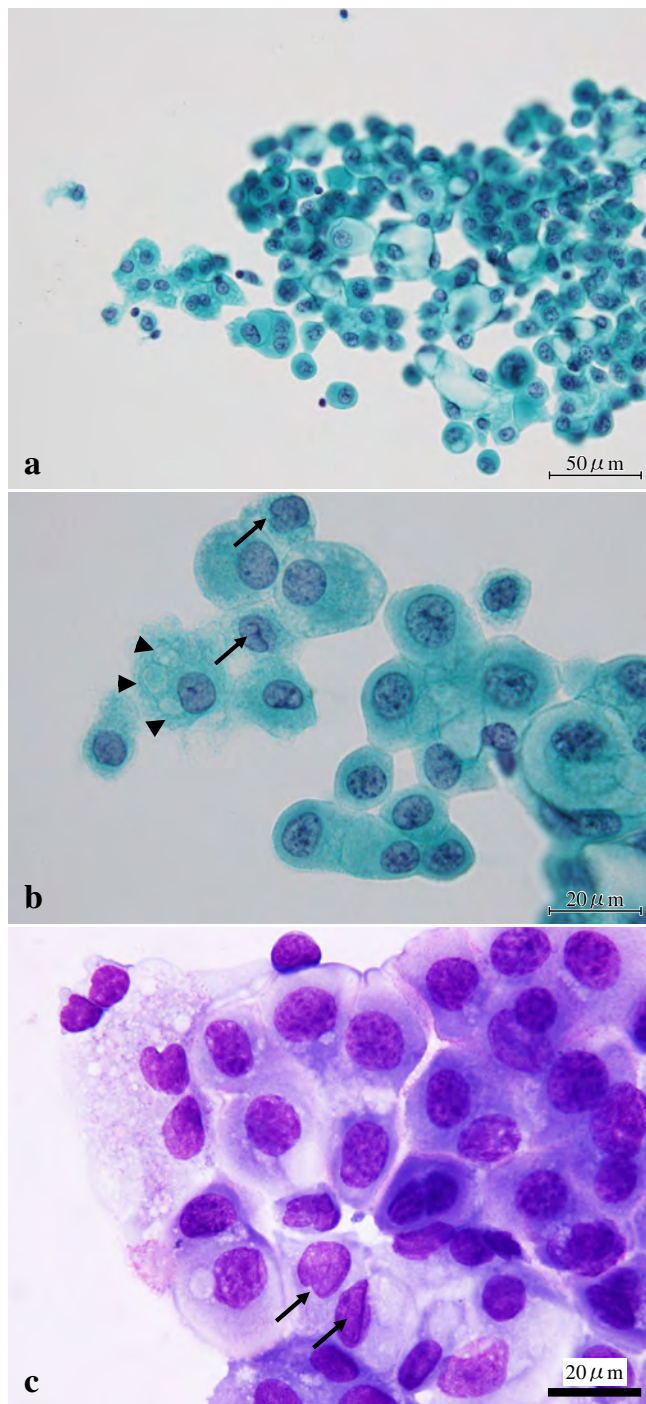


Photo. 2 Cytologic features of the pleural fluid (a : ×40 & b : ×100 : Pap staining, c : ×100 : Giemsa staining). Papillary cell clusters composed of atypical epithelial cells, with nuclei showing coarse chromatin and small nucleoli. Nuclear grooves (arrows) and vacuolated cytoplasm (arrowheads) are seen.

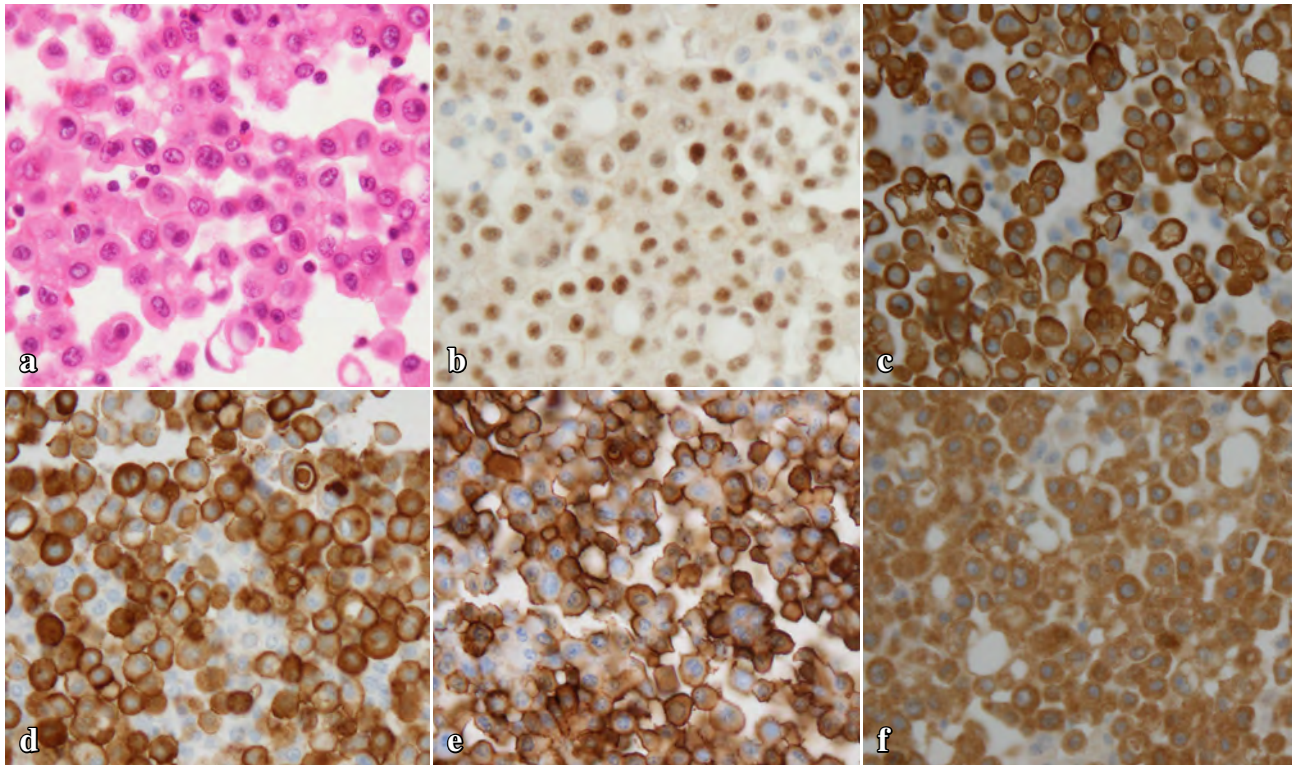


Photo. 3 Results of H & E staining (a, $\times 40$) and immunohistochemical staining of the cell block (b-f, $\times 40$). The tumor cells are positive for pax-8 (b), CK7 (c), CD10 (d), CA19-9 (e), and BRAF (f).

III. 胸水穿刺吸引細胞診所見 (従来法) (Photo. 2)

パパニコロウ染色標本では、きれいな背景に異型上皮細胞が緩い結合性を持つ多数の乳頭状集塊を形成していた。壊死や砂粒体はみられなかった。腫瘍細胞はほぼ均一で多形性に乏しく、N/C比は軽度増大、核は円形でほぼ中央に位置していた。クロマチンはやや粗造で、小型の核小体や核溝が散見された。清明核や核内細胞質封入体はみられなかった。また、細胞質内空胞がしばしば観察された。ギムザ染色標本でも同様の所見が認められた。

IV. 胸水セルブロック所見 (Photo. 3) および遺伝子検査

セルブロックのHE染色では、小型乳頭状集塊や孤在細胞が多数認められた。核クロマチンは粗造で核形不整、核膜肥厚、核小体肥大がみられた。細胞質は好酸性で、大小不同の目立つ細胞質内空胞がしばしば観察された。

免疫組織化学に用いた抗体と結果はTable2の通りである。濾胞上皮のマーカーは、pax-8のみが陽性でTTF-1、Thyroglobulinはいずれも陰性であった。肺癌および中皮

Table 2 Results of immunohistochemistry

| Antibody | Clone | CB-PE | CNB-lymph node |
|---------------|--------------|----------|----------------|
| TTF-1 | SP141 | Negative | Positive |
| Thyroglobulin | A251 | Negative | Positive |
| pax-8 | BC12 | Positive | Positive |
| AE1/AE3 | PCK26 | Positive | nd |
| Vimentin | V9 | Positive | nd |
| CK7 | SP52 | Positive | nd |
| CK20 | SP33 | Negative | nd |
| p40 | 5-17 | Negative | nd |
| NapsinA | MRQ-60 | Negative | nd |
| CEA | 11-7 | Negative | nd |
| Calretinin | DAK-Calret 1 | Negative | nd |
| Podoplanin | D2-40 | Negative | nd |
| CD10 | SP67 | Positive | nd |
| CA19-9 | 1116-NS-19-9 | Positive | nd |
| BRAF | VE1 | Positive | nd |

CB, cell block ; PE, pleural effusion ; CNB, core needle biopsy ; nd, not done.

腫を鑑別するために実施したp40、NapsinA、CEA、およびCalretinin、Podoplaninはすべて陰性だった。その他の抗体ではCK7、CD10、CA19-9、BRAFが陽性を示した。

遺伝子検査では、アークレイの遺伝子解析装置 i-density™IS-5320 を用いて、*BRAF* (V600E) 遺伝子変異の有無

を調べた。胸水と頸部リンパ節双方の検体において *BRAF* (*V600E*) 遺伝子の homozygous mutation が確認された。甲状腺組織については、検体不足のため実施できなかった。

V. その他の細胞組織学的所見

甲状腺穿刺吸引細胞診（従来法）では、核のくびれや重積性を示す乳頭状集塊、少数の核内細胞質封入体が観察された (Photo. 4)。

頸部リンパ節穿刺吸引細胞診（従来法、パパニコロウ染色）では、平面的あるいは乳頭状の腫瘍細胞集塊を認めた。核クロマチンは繊細で、核溝や核内細胞質封入体がしばしば観察された (Photo. 5a)。一部では、細胞質内に小型で大小不同の少ない空胞が多数観察され、隔壁性細胞質内空胞が示唆された (Photo. 5b)。針生検の HE 標本では、乳頭状濾胞構造を示す典型的な乳頭癌の像を認め (Photo. 5c)、免疫染色では TTF-1, Thyroglobulin, pax-8 すべてに対して陽性を示した (Table2)。

VI. 透過型電子顕微鏡所見 (Photo. 6)

胸水セルブロックの戻し電顕を実施した。腫瘍細胞の細胞質内にさまざまな大きさの囊胞状構造物を 1 個～数個認めた。空胞は円形～楕円形で、内腔面に少数の微絨毛が観察された。内部は空洞で分泌物などはみられず、粗面小胞体との明らかな連続性は確認できなかった。また、一部に微絨毛を持たない変性空胞も観察された。

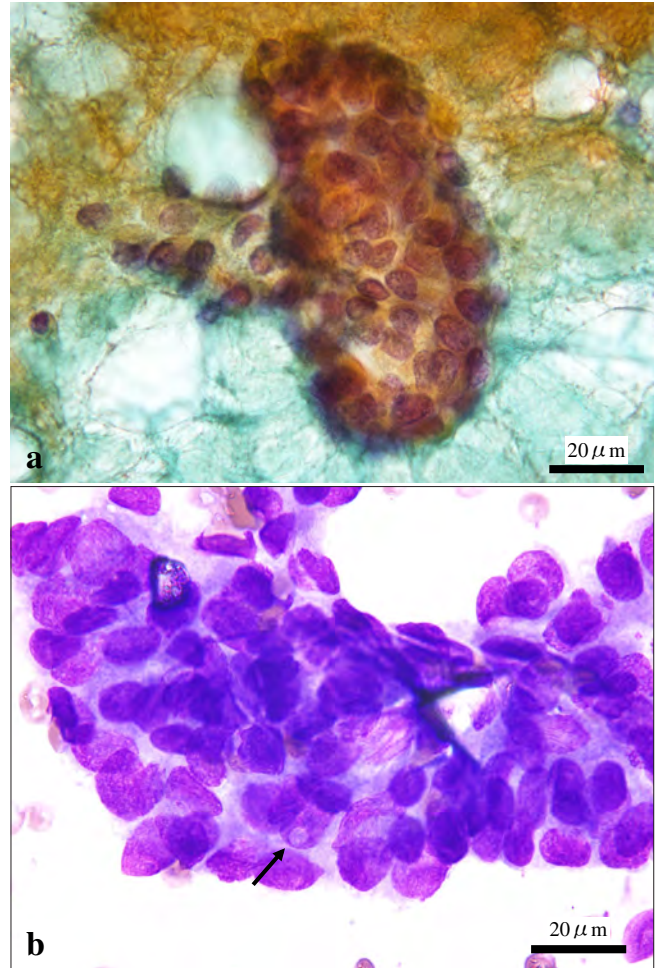


Photo. 4 Aspiration cytology of the thyroid (a : Pap staining, $\times 100$, b : Giemsa staining, $\times 100$). Clusters of tumor cells are seen with nuclear crowding, increased N/C ratios and irregular nuclear contours. The arrow indicates a nuclear pseudoinclusion.

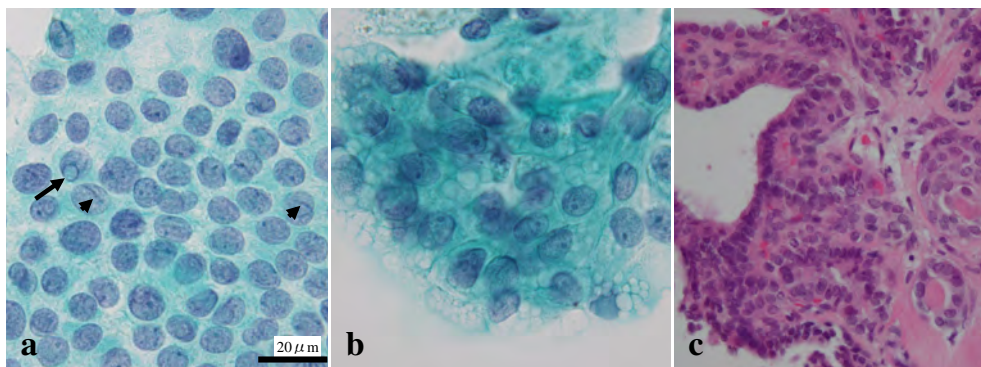


Photo. 5 Aspiration cytology of cervical lymph node (a, b : Pap staining, $\times 100$). Nuclear grooves (short arrow) and pseudoinclusions (arrow) are seen (a). A papillary cluster composed of tumor cells with septal cytoplasmic vacuoles (b). Needle biopsy specimen of the cervical lymph node. The characteristic papillary and follicular structures suggest metastasis from papillary thyroid carcinoma (c : H & E staining, $\times 40$).

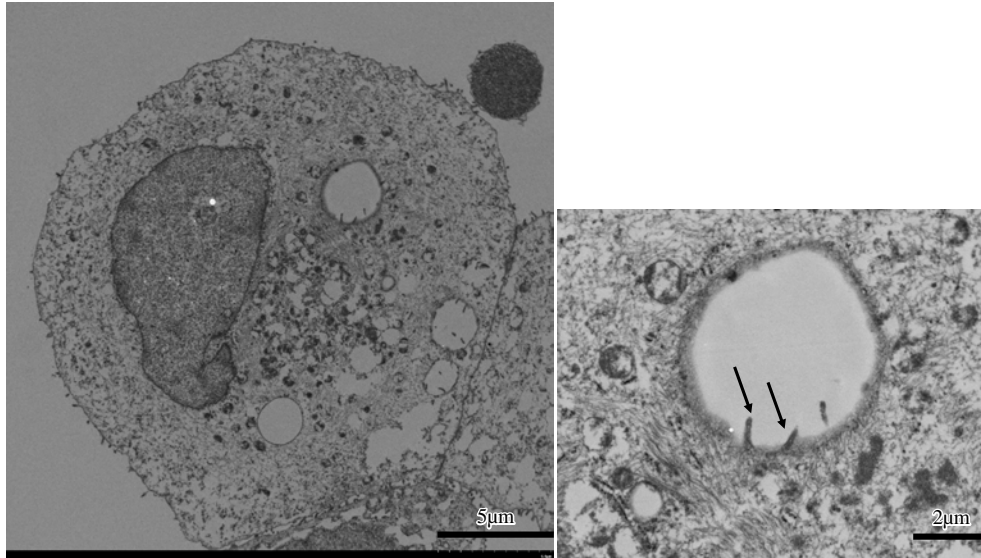


Photo. 6 Ultrastructural features of the tumor cells. Intracytoplasmic lumina in thyroid papillary carcinoma presenting as cystic spaces bearing a few microvilli (arrows).

Table 3 Cytological and immunohistochemical findings of malignant pleural effusion in thyroid papillary carcinoma

| Author, [references] | Takaoka, 1991 ⁴⁾ | Olson, 2013 ⁵⁾ | Sakamoto, 2015 ⁶⁾ | Lew, 2015 ⁷⁾ | Vyas, 2016 ⁸⁾ | Kosmas, 2018 ⁹⁾ | present case |
|-------------------------------|-----------------------------|---------------------------|------------------------------|---|--|--|---|
| Number of cases | 1 | 3 | 3 | 5 | 5 | 1 | 1 |
| Papillary structures | + | + | 3/3 | 0/5 | 3/5 | + | + |
| Follicular structures | + | | 3/3 | | | | - |
| Irregular nuclei | - | + | 3/3 | 3/5 | 0/5 | + | + |
| Nuclear pallor | | | | 2/5 | | | - |
| Intranuclear pseudoinclusions | + | + | 3/3 | 0/5 | 0/5 | + | - |
| Psammomatous calcifications | + | + | 1/3 | 3/5 | 2/5 | | - |
| Anisonucleosis | mild | | | mild to moderate | | mild | mild |
| Conspicuous nucleoli | + | | | 5/5 | | + | + |
| Vacuolated cytoplasm | | | 3/3 | 4/5 | | + | + |
| | thyroglobulin (1/1) | TTF-1 (+) | TTF-1 (1/1) | TTF-1 (5/5) | TTF-1 (3/4) | TTF-1 (0/1) | TTF-1 (0/1) |
| | CEA (1/1) | thyroglobulin (+) | thyroglobulin (2/2) | pax-8 (5/5) | pax-8 (2/2) | thyroglobulin (1/1) | pax-8 (1/1) |
| Immunohistochemistry | | | Napsin A (0/1) | thyroglobulin (3/4) Napsin A (1/5) MOC-31 (3/3) calretinin (0/2) | thyroglobulin (3/4) MOC-31 (2/3) CK5/6 (1/1) | EMA (1/1) Ber-EP4 (1/1) CK19 (1/1) | thyroglobulin (0/1) CD10 (1/1) calretinin (0/1) |

VII. 考 察

悪性胸水の原因疾患としては肺癌、乳癌、悪性リンパ腫などが多い。甲状腺乳頭癌によるものは非常にまれで、Sakamoto らによれば、735 例の悪性胸水のうち 3 例 (0.4%)

のみであった⁶⁾。Tomoda らは、肺転移後に悪性胸水を合併した患者に対して緩和的治療を施し、7 割以上が一時帰宅可能であったと報告した³⁾。甲状腺乳頭癌を念頭において鑑別診断することは、治療方針決定にきわめて重要であり、細胞診では迅速かつ確かな判断が求められる。

本例の胸水細胞診では、核内細胞質封入体や砂粒体は観

察されず、核小体や核形不整を示す異型細胞が多数の乳頭状集塊を形成していたことから、肺腺癌、転移性腺癌、悪性中皮腫（特に高分化型乳頭状中皮腫）との鑑別が問題になった。腫瘍細胞は、腺癌とするには核偏在傾向に乏しく、一般的な悪性中皮腫でみられる重厚な細胞質や窓形成、多核細胞もほとんどみられず、確定診断にいたらなかった。

胸水中に出現した腫瘍細胞は、変性や腫瘍細胞自身の変化により、原発巣とは異なる形態を示す場合がある。乳頭癌による悪性胸水において乳頭状構造、砂粒体、核形不整を確認できた報告例は全体の5~6割、清明核や核内細胞質封入体を認めた症例は約4割に留まる (Table3)。

Hirokawaらは乳頭癌の特徴として、粗面小胞体が嚢胞状に拡張した構造物である隔壁性細胞質内空胞の存在を提唱している¹⁰⁾。本例のリンパ節穿刺吸引細胞診でも、隔壁性細胞質内空胞に合致する特徴的な像が確認された。一方で、胸水細胞診で観察された細胞質内空胞は大小不同が目立ち、当初は変性空胞と捉えていた。しかし、戻し電顕では、これらの空胞は大きさに関わらず、ほとんどが微絨毛を有しており、いわゆる細胞質内小腺腔様の構造であることが確認された。細胞質内小腺腔は、乳癌、肺癌、まれに尿路上皮癌¹¹⁾や甲状腺癌などでも認められる。本例では、腺腔様構造内部に分泌物はみられなかったが、Massiらが主張する痕跡的な甲状腺濾胞である可能性が示唆される¹²⁾。また、Olsonらは、低分化型乳頭癌や退形成性癌の特徴の一つに核小体の顕在化を挙げているが⁵⁾、本例でも同様の所見が見られることから、低分化癌あるいは未分化癌の成分が存在した可能性を否定できない。

乳頭癌の免疫染色に用いられる濾胞上皮マーカーでは pax-8 の感度が最も高く、悪性胸水を対象とした過去の文献では全例が陽性（感度 100%）である。一方 TTF-1 と Thyroglobulin の感度は 7~8 割に留まる (Table3)。症例数が少なく、染色強度の検討も不十分なため、さらなる検討が必要と考えられ、現時点では複数の濾胞上皮マーカーを使用することが望ましい。

本例は、胸水と頸部リンパ節の双方で *BRAF* (*V600E*) の homozygous mutation が確認されたことで、最終的に乳頭癌による癌性胸膜炎の診断にいたったが、最終診断まで時間を要した。Itoらによれば、日本人の甲状腺乳頭癌患者における *BRAF* (*V600E*) 遺伝子変異の発生頻度は 38.4% である¹³⁾。*BRAF* (*V600E*) は乳頭癌以外の固形癌では、悪性黒色腫、大腸癌、非小細胞肺癌などでも比較的多く見出される。腎細胞癌は、甲状腺乳頭癌に類似した免疫組織学的特徴を示すが、*BRAF* (*V600E*) 遺伝子変異は認められないことから、遺伝子検査は両者の鑑別に役立つ¹⁴⁾。

臨床的には、血清 CA19-9 が異常高値を示した点が注目

される。CA19-9 は、膵・胆道系の腫瘍マーカーとして知られている。文献的には、甲状腺乳頭癌で血清 CA19-9 が高値を示した症例報告が散見される¹⁵⁾。血清 CA19-9 の上昇があり、膵・胆道系に異常がない場合、甲状腺癌を疑う必要がある。

VIII. 結 語

胸水細胞診で診断に苦慮した甲状腺乳頭癌の 1 例を報告した。悪性胸水の鑑別疾患に甲状腺乳頭癌を挙げることで、細胞像の特徴を理解すること、免疫組織化学や遺伝子検査を見据えた検体処理を行うことが重要である。

筆者らは、開示すべき利益相反状態にはありません。

謝辞 本稿の執筆にあたり貴重なご助言を賜りました。宮城県立がんセンター呼吸器内科の盛田麻美医学博士に謝意を表します。

Abstract

Background : Malignant pleural effusion in papillary thyroid carcinoma is very rare, and the characteristic cytological features have not yet been completely clarified.

Case : A Japanese man in his 80s was admitted to our hospital complaining of shortness of breath. Chest CT revealed multiple pulmonary nodules and bilateral pleural effusion. Pleural fluid cytology revealed papillary clusters composed of atypical epithelial cells having irregular nuclei and occasional cytoplasmic vacuoles. Neither nuclear cytoplasmic inclusions nor psammoma bodies were observed. Immunohistochemically, the tumor cells were positive for AE1/AE3, Vimentin, CK7, pax-8, CD10, and CA19-9, but negative for Napsin A, TTF-1, Thyroglobulin, p40, CEA, Calretinin, and Podoplanin. Based on systemic examinations, the patient was diagnosed as having papillary thyroid carcinoma with cervical lymph node metastasis. *BRAF* (*V600E*) mutations were identified in both the cells in the pleural fluid and the metastatic lymph nodes. The patient received palliative therapy, and died one month later.

Conclusion : Papillary thyroid carcinoma should be borne in mind as a rare cause of malignant pleural effusion. The key features of pleural fluid cytology in such cases are the presence of papillary clusters, nuclear irregularity, cytoplasmic vacuoles, as well as the presence of nuclear-cytoplasmic inclusions and psammoma bodies. Sample preparation for immunohistochemistry and genetic analysis are recommended.

文 献

- 1) Rosai, J., Albores, S. J., Asioli, S., Baloch, Z. W., Bogdanova, T., Chen, H., et al. Papillary thyroid carcinoma. In : Lloyd, R.V.,

- Osamura, R. Y., Kloppel, G., Rosai, J., eds. WHO classification of tumours of endocrine organs. Lyon : IARC Press ; 2017. 81-91.
- 2) Vassilopoulou-Sellin, R., Sneige, N. Pleural effusion in patients with differentiated papillary thyroid cancer. *South Med J* 1994 ; 87 : 1111-1116.
 - 3) Tomoda, C., Ogimi, Y., Saito, F., Masaki, C., Akashi, J., Matsuzu, K., et al. Outcome and characteristics of patients with malignant pleural effusion from differentiated thyroid carcinoma. *Endocr J* 2016 ; 63 : 257-261.
 - 4) 高岡和夫, 植村弘幸, 井上勝一. 対側癌性胸膜炎を契機として発見された甲状腺癌の1例. *J Jpn Soc Clin Cytol* 1991 ; 30 : 1169-1173.
 - 5) Olson, M. T., Nuransoy, A., Ali, S. Z. Malignant pleural effusion resulting from metastasis of thyroid primaries : A cytomorphological analysis. *Acta Cytol* 2013 ; 57 : 177-183.
 - 6) Sakamoto, R. I., Sumida, L. C., Lum, C. A., Tauchi-Nishi, P. S. Recurrent papillary thyroid carcinoma with pleural metastasis diagnosed by effusion cytology : a report of cases with clinicopathologic correlation. *Hawaii J Med Public Health* 2015 ; 74 : 51-56.
 - 7) Lew, M., Pang, J. C., Roh, M. H., Jing, X. Cytologic features and immunocytochemical profiles of malignant effusions with metastatic papillary thyroid carcinoma : A case series from a single institution. *Acta Cytol* 2015 ; 59 : 412-417.
 - 8) Vyas, M., Harigopal, M. Metastatic thyroid carcinoma presenting as malignant pleural effusion : A cytologic review of 5 cases. *Diagn Cytopathol* 2016 ; 44 : 1085-1089.
 - 9) Kosmas, K., Tsonou, A., Mitropoulou, G., Salemi, E., Kazi, D., Theofanopoulou, A. Malignant pleural effusion from papillary thyroid carcinoma diagnosed by pleural effusion cytology : A case report. *Diagn Cytopathol* 2018 ; 46 : 204-207.
 - 10) Hirokawa, M., Kanahara, T., Habara, T., Fujimura, N., Horiguchi, H., Wakatsuki, S., et al. Dilated rough endoplasmic reticulum corresponding to septate cytoplasmic vacuoles in papillary thyroid carcinoma. *Diagn Cytopathol* 2000 ; 23 : 351-353.
 - 11) 寺内利恵, 佐藤勝明, 竹中美千穂, 山下 学, 朝倉善史, 中野万里子・ほか. 尿路上皮癌細胞における細胞質内小腺腔の検討. *日臨細胞会誌* 2009 ; 48 : 12-16.
 - 12) Massi, D., Santucci, M., Bianchi, S., Vezzosi, V., Zampi, G. Ultrastructural features of solid/trabecular areas in differentiated thyroid carcinoma. *Ultrastruct Pathol* 2001 ; 35 : 13-20.
 - 13) Ito, Y., Yoshida, H., Maruo, R., Morita, S., Takano, T., Hirokawa, M., et al. BRAF mutation in papillary thyroid carcinoma in a Japanese population : its lack of correlation with high-risk clinicopathological features and disease-free survival of patients. *Endocr J* 2009 ; 56 : 89-97.
 - 14) Gattenlohner, S., Etschmann, B., Riedmiller, H., Muller-Hermelink, H. K. Lack of KRAS and BRAF mutation in renal cell carcinoma. *Eur Urol* 2009 ; 55 : 1490-1491.
 - 15) 藤井清香, 田中克浩, 太田祐介, 小池良和, 山下哲正, 下登志朗・ほか. 血清 CA19-9 異常高値にて発見された甲状腺乳頭癌の1例. *内分泌甲状腺外会誌* 2014 ; 31 : 154-157.

症 例

術前細胞診で典型像を欠き診断に苦慮した脊索腫の1例

酒田 美香¹⁾ 大橋 隆治^{1,2)} 北川 泰之³⁾ 許田 典男²⁾ 渡曾 泰彦¹⁾ 内藤 善哉¹⁾日本医科大学付属病院病理診断科¹⁾, 日本医科大学武蔵小杉病院病理診断科²⁾, 日本医科大学付属病院整形外科³⁾

背景：脊索腫は、仙骨や頭蓋底など軸骨格を中心に発症する比較的まれな腫瘍であり、組織学的に確定診断にいたるには担空胞細胞の同定が重要な手掛かりとなる。われわれは、術前細胞診で担空胞細胞を認めず、診断に苦慮した脊索腫の1例を報告する。

症例：69歳、女性。転倒後の仙骨部領域の持続的な疼痛を訴え、当院を受診。骨盤部レントゲン、MRIで、仙骨領域に分葉化する腫瘤を認めた。穿刺吸引細胞診では、多量の粘液物質内に多形性や核異型を有する紡錘形細胞の増生を認めたが、特徴的な担空胞細胞は同定できず、軟骨肉腫を第一に考えた。その後、生検、手術検体で、好酸性の胞体をもつ上皮様異型細胞の増生を認め、脊索腫と確定診断された。

結論：脊索腫の細胞診では、担空胞細胞が同定できない場合、診断が困難となる。臨床、画像的に脊索腫が示唆される場合、典型的な細胞像を欠いても、脊索腫の可能性のあることを念頭におく必要がある。

Key words : Chordoma, Physaliphorous cell, Cytology, Case report

I. はじめに

脊索腫は、胎生期の脊索組織に由来し、骨原発悪性腫瘍の約1~4%を占める比較的まれな腫瘍である¹⁾。発症部位は軸骨格領域、特に仙尾椎が最も多く、頭蓋底の斜台部や頸椎にもみられる^{2,3)}。40~60歳代の男性に多く、発育は緩徐で浸潤性に発育するが、遠隔転移はまれであるなど、悪性度は他の骨悪性腫瘍と比べ低い。病理組織学的には、好酸性の胞体をもつ腫瘍細胞がコード状に上皮様結合を呈し

て増生するが、担空胞細胞 (physaliphorous cell) と呼ばれる泡沫状の胞体をもつ細胞を特徴とする^{4,5)}。術前細胞診断においても、担空胞細胞の存在が脊索腫の診断への大きな手掛かりとなるが、同細胞の存在が明らかではない場合、他の腫瘍の可能性を考慮する必要がある⁶⁾。今回、われわれは術前細胞診で、典型的な担空胞細胞を認めず、診断に苦慮した仙骨部原発の脊索腫を経験したので報告する。

II. 症 例

症 例：69歳、女性。

主 訴：仙骨部疼痛。

既往歴：白内障、脂肪腫、突発性難聴。

現病歴：約1年前に転倒し臀部を打撲した後から、仙骨部領域に疼痛が出現した。一度疼痛は改善したがその後症状が再発、持続するため当院の整形外科を受診した。

III. 画 像

骨盤部レントゲン検査では仙骨部に溶骨像を伴う腫瘤が認められた (Photo. 1a)。MRIでは仙尾椎に4.5×3.2×3.8 cmの被膜様構造を伴う分葉状腫瘤を認めた (Photo. 1b、

The lack of typical cytological features challenged the diagnosis in a case of chordoma

Mika SAKATA¹⁾, C. T., Ryuji OHASHI^{1,2)}, M. D., Yasuyuki KITAGAWA³⁾, M. D., Norio MOTODA²⁾, M. D., Yasuhiko WATARAI¹⁾, C. T., Zenya NAITO¹⁾, M. D.

¹⁾Department of Diagnostic Pathology, Nippon Medical School Hospital

²⁾Department of Diagnostic Pathology, Nippon Medical School Musashi-Kosugi Hospital

³⁾Department of Orthopedics, Nippon Medical School Hospital

論文別刷請求先 〒211-8533 川崎市中原区小杉町1の396 日本医科大学武蔵小杉病院病理診断科 大橋隆治

平成30年6月14日受付

平成30年10月2日受理

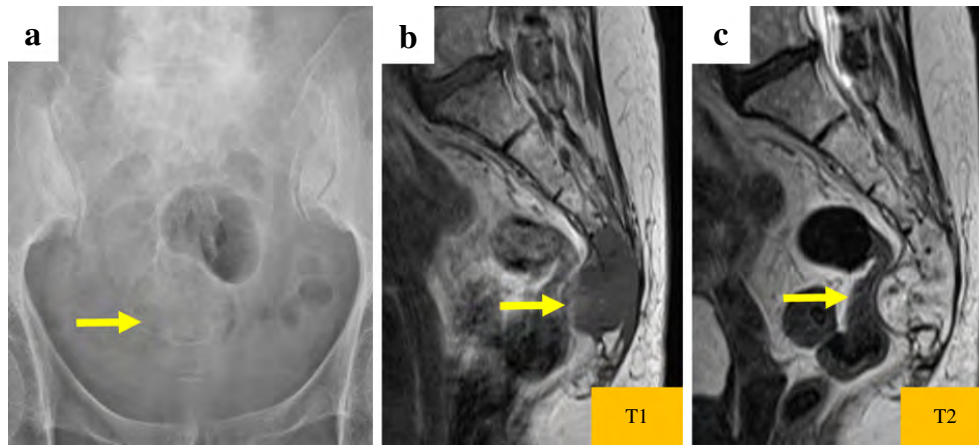


Photo. 1 X-ray (a), and MRI imaging (b, c) reveal a lobulated mass in the sacral region (arrows).

c). T1 強調画像では低信号で一部に淡い高信号を認めたが、T2 強調画像では腫瘍全体に高信号がみられた。臨床像を加味すると、脊索腫のほか、転移性腫瘍や、骨巨細胞腫が疑われ穿刺吸引細胞診が施行された。

IV. 細胞所見

採取された細胞量は多く、豊富な軟骨様基質を背景に、中型で多稜形～紡錘形の異型細胞が比較的強い結合性を有して集簇していた (Photo. 2a, b)。孤立細胞も散在性にみられた。核は類円形で、N/C 比は低く、細胞質は豊富で明るく、細顆粒状であった。二核細胞が散見されたが、核分裂像は認めなかった。細胞密度の高い部分では、核の大小不同が目立つなど、多形性がみられ、核小体も比較的明瞭であった (Photo. 2c)。泡沫状の胞体を有する異型細胞がごく少数みられたが、いわゆる担空胞細胞とは断定できなかった (Photo. 2d)。これらの細胞像から、悪性の骨腫瘍を考え、軟骨肉腫を鑑別の第一に挙げた。

V. 生検結果

針生検を施行したところ、HE 標本では myxoid な基質を伴って、細胞境界不明瞭な紡錘形細胞の増生がみられた。軽度の核の大小不同、核縁不整やクロマチン濃染、核小体も明瞭であった。間葉系腫瘍として、脊索腫の可能性が示唆されたが、コード状、索状の細胞配列や空胞状の細胞が目立たないことから、軟骨肉腫も鑑別の一つとして挙げられた。免疫染色を施行した結果、AE1/AE3, S-100, epithelial membrane antigen (EMA) はいずれも陽性となり脊索腫と診断された。この診断に基づき、腫瘍の広範切除が施行された。

VI. 病理組織所見

肉眼的には、仙骨領域に $5 \times 5 \times 3.5$ cm 大の灰白色の腫瘍で、断面は全体的に灰白色、かつ粘液含有性であり、境界は不明瞭、出血を伴っていた (Photo. 3)。顕微鏡的には、線維性の隔壁に隔てられた多量の粘液貯留が認められ、内部では、異型細胞が線状～網目状に増生していた (Photo. 4a)。主体をなすのは、好酸性の胞体とやや大型で類円形～紡錘形の核を有する上皮様異型細胞であり、病変全体の約 60% 程度を占拠していた (Photo. 4b)。それ以外の部位には、大型で N/C 比の低い細胞質内に空胞を有する担空胞細胞の存在が確認された (Photo. 4c)。これらの組織所見から、脊索腫と診断した。確認のために施行した免疫染色の結果では、生検と同様に AE1/AE3, S-100, EMA はいずれも陽性であった (Photo. 4d)。

VII. 鑑別診断・考察

脊索は胎生期に発生し本来であれば消失するが、その残存組織が腫瘍化すると脊索腫となる¹⁾。脊索腫は骨原発悪性腫瘍の中でもまれな腫瘍であり、40～60 歳代の男性にやや多く (男女比, 1.8 : 1)、好発部位としては仙骨 (約 60%) や頭蓋底の斜台部 (約 25%) が挙げられる^{2,3)}。臨床的には仙骨部発生の場合は疼痛で発見されることが多く、斜台部に発生した場合は複視で発見されることが多い。画像的には、レントゲン上、骨融解や分葉化を伴う腫瘍形成が特徴であり、MRI では T1 強調画像では低～中等度の信号を示し、T2 強調画像では内部不均一な低信号を伴う著明な高信号を呈するといわれている⁵⁾。発育は緩徐で浸潤性増殖をするが、一般的に遠隔転移はまれであるなど悪性度は比較

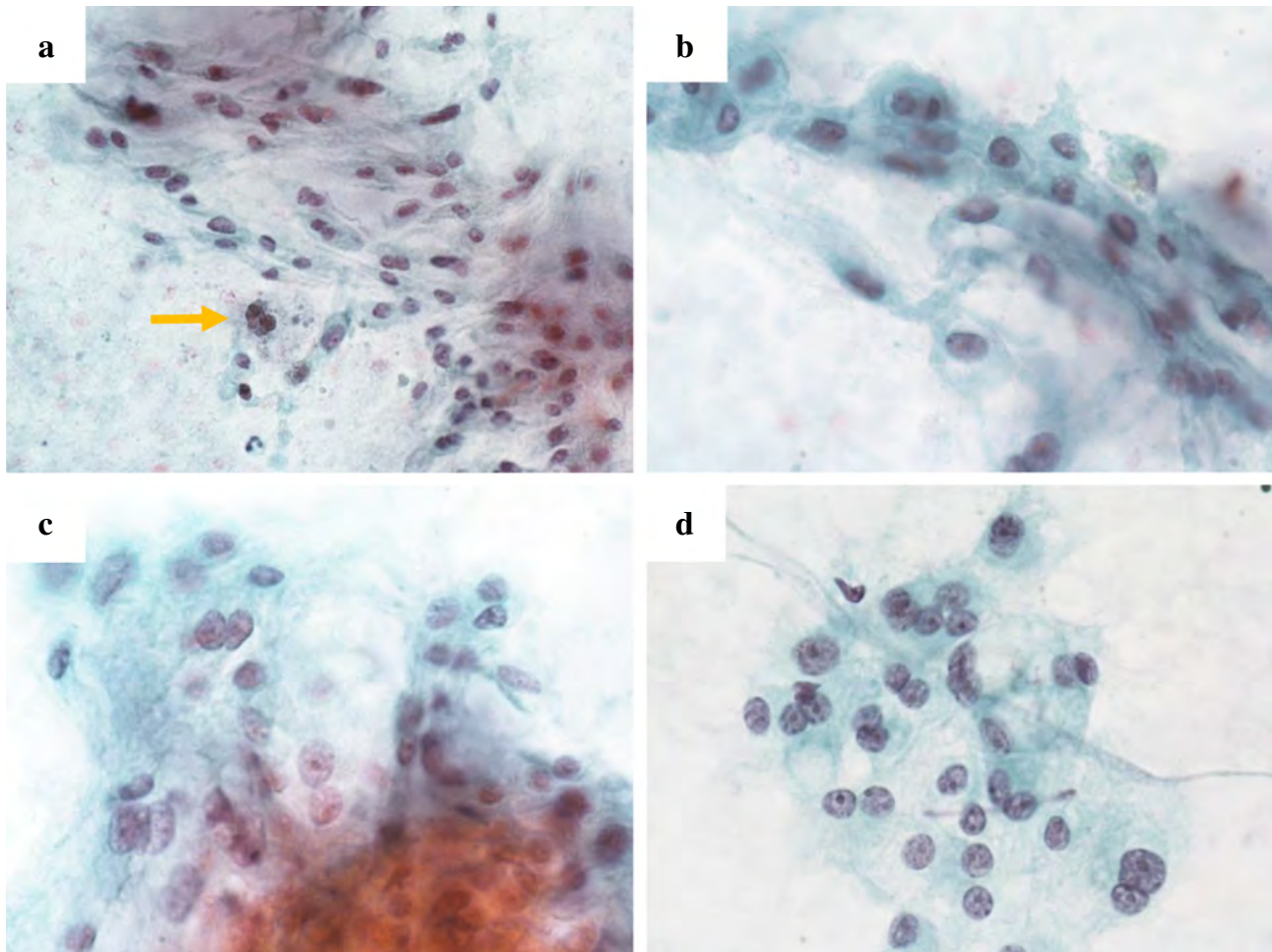


Photo. 2 Cytological findings of the tumor in the sacrum (fine needle aspiration) (a: Pap. staining, $\times 40$; b-d: Pap. staining, $\times 60$). Clusters of irregularly-sized spindle or polygonal cells are seen with a granular cytoplasm admixed with abundant myxoid material (a-c). Bi-nucleated cells can occasionally be observed (arrow). Some of the cells have enlarged nuclei with distinct nucleoli, but mitoses are absent (c). A few atypical cells can be seen with a vacuolated cytoplasm, but we were unable to determine that they were physaliphorous cells (d).

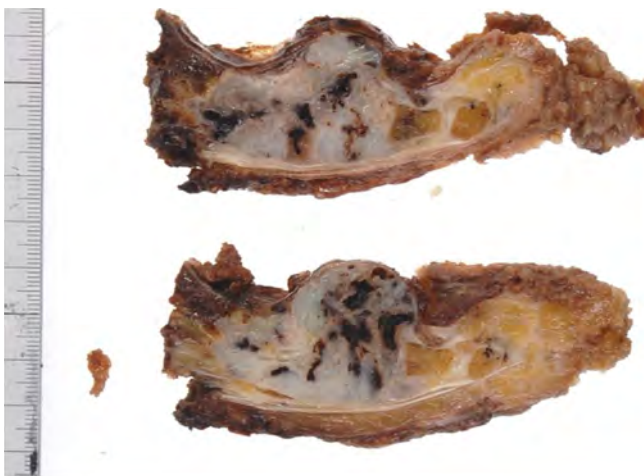


Photo. 3 Gross examination reveals a lobulated mass with a gray-gelatinous appearance and focal hemorrhage

的低い^{2,3)}。最近の脊索腫 1598 例を対象とした米国の研究によると、腫瘍サイズ、年齢、遠隔転移の有無が、予後に関係するという⁷⁾。本例は女性であるが、69 歳で仙骨に発生しており、遠隔転移も認められていない。術後 1 年経過した現在でも再発はなく、脊索腫として比較的典型的な臨床経過と思われる。

脊索腫では一般的に、粘液様物質を背景とし、やや大型で泡沫状細胞質を有する担空胞細胞や、好酸性の胞体をもつ“pink cell”と称される細胞が、上皮様結合性を呈しながら認められることが多い^{6,8,9)}。参考までに、われわれが過去に脊索腫と術前に診断できた症例の細胞像を示す (Photo. 5a)。本例でも、ごく少数ではあるが泡沫状の異型細胞を術前に認めていた (Photo. 2d)。最終組織診断をもとに術前細胞診標本を再見したが、やはり典型的な担空胞細胞であるとは断定できなかった。過去の報告をみても

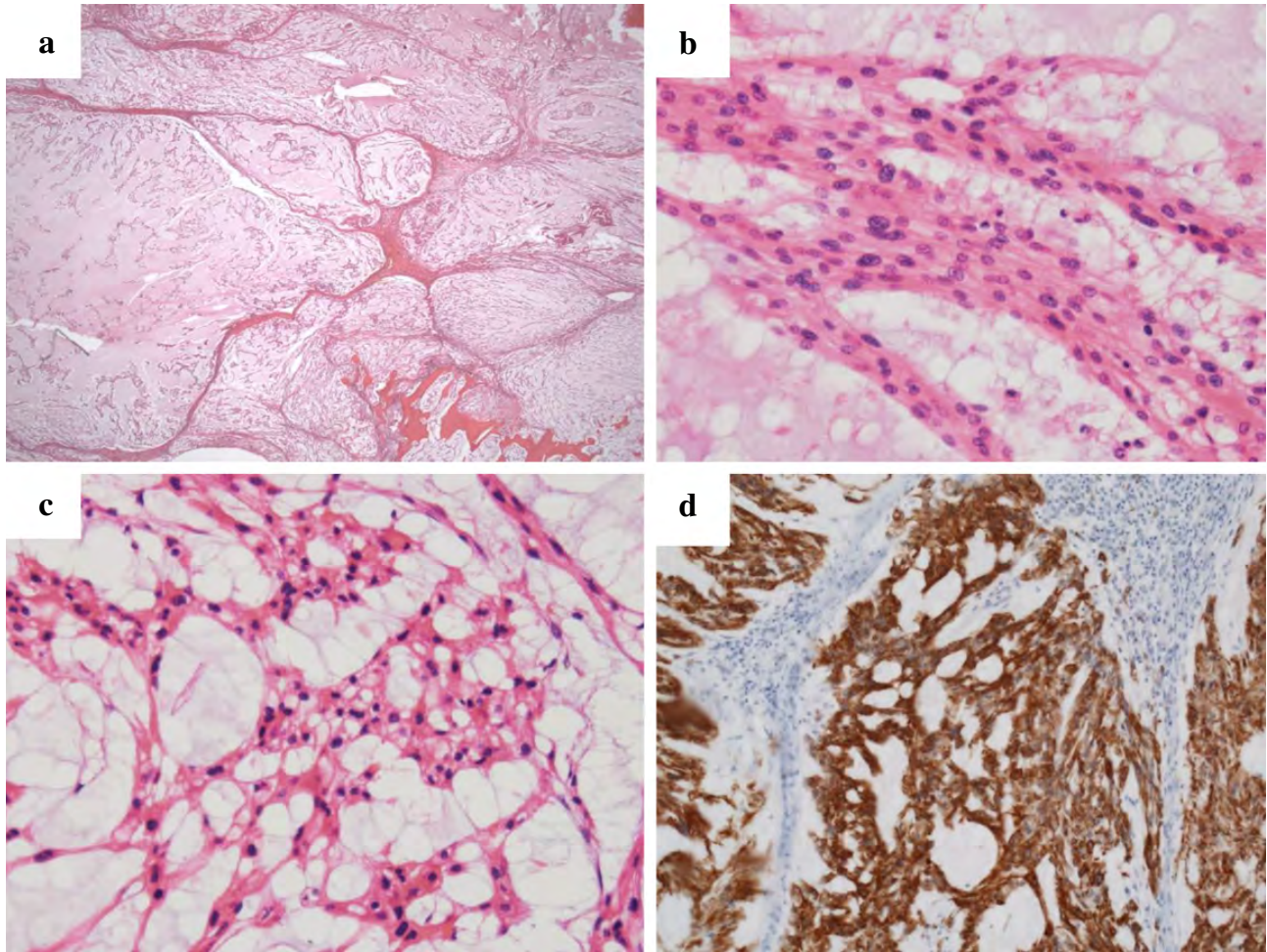


Photo. 4 Cords of epithelioid cells in a myxoid background can be seen, separated by thin-fibrous bands (a : HE staining, $\times 20$). The majority of the tumor cells are oval- or spindle-shaped with enlarged nuclei and abundant eosinophilic cytoplasm in a cohesive manner (b : HE staining, $\times 40$), whereas polygonal cells with intra-cytoplasmic vacuoles, referred to as physaliphorous cells, are also present (c : HE staining, $\times 40$). Immunohistochemically, the cells are strongly positive for AE1/AE3 (d, $\times 40$), suggestive of chordoma.

と、脊索腫の細胞診で担空胞細胞が検出される頻度は異なる。例えば、Crapanzano らは、脊索腫の穿刺吸引細胞診検体 12 例中、8 例 (67%) で担空胞細胞を認めたと報告しているが、Kay らの研究では、脊索腫 14 例中、2 例 (14%) と低く、両者には乖離がみられる^{6,10)}。この理由の一つとして、前者では、Giemsa 染色、後者は、Pap.染色と、異なる検体処理方法を用いていることが挙げられる。また、担空胞細胞の形態上の定義が、施設や診断者により異なっていた可能性もある。担空胞細胞が明らかでない場合、軟骨肉腫や粘液型脂肪肉腫の可能性が挙げられるが、一般に軟骨肉腫細胞は異形が強く、低結合性で二核細胞を認めることが多く、粘液型脂肪肉腫は脂肪芽細胞の存在や血管増生などから判別される (Photo. 5b, c)^{9,11,12)}。脊索腫でも、多形性、多核がまれに出現するが、頻度はそれほど多くなく、これも今回軟骨肉腫を疑った理由の一つであった¹³⁾。ま

た、本例の手術標本では、担空胞細胞よりも好酸性の“pink cell”が多くを占めており、これも脊索腫の細胞診断を困難にした理由の一つと考えられる。

脊索腫は、その組織像から、通常型 (conventional)、軟骨型 (chondroid)、脱分化型 (dedifferentiated) の 3 つのタイプに分けられる。5 年生存率は総じて、50~60% 程度だが脱分化型の予後は特に悪いといわれており、診断後 1~2 年以内に死亡する例が多い¹⁴⁾。また、発症頻度は非常に低いが、小児期に発症する腫瘍として、低分化型 (poorly differentiated) 脊索腫とよばれる亜型も報告されている。本例は、一部に異型度の強い細胞がみられたものの、おおむね通常型脊索腫と判断した。

脊索腫は、一般的に線維性の隔壁間に類円形核を有する異型細胞が索状に増生する像が特徴であるが、生検標本の場合、これらの特徴が明らかでなく診断が困難な場合があ

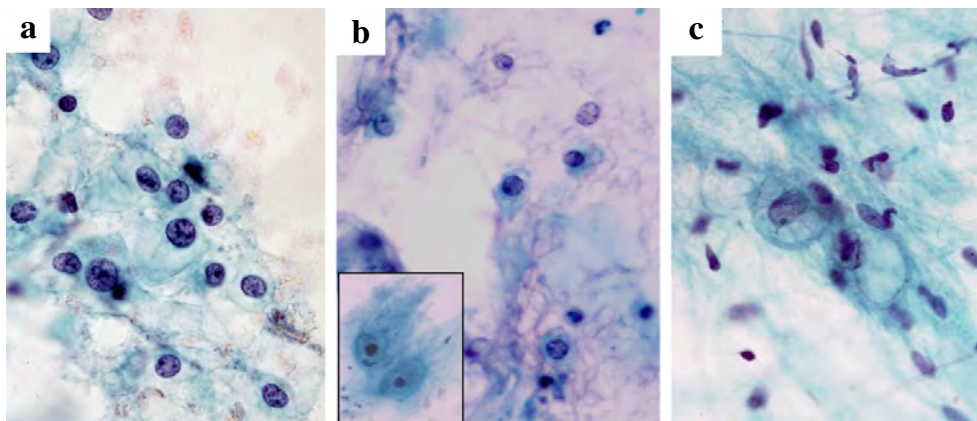


Photo. 5 In a fine needle aspiration cytology smear of a typical chordoma case, physaliphorous cells can readily be appreciated (a : Pap. staining, $\times 60$). Chondrosarcoma cells can also have a vacuolated cytoplasm with abundant mucin with occasional bi-nuclei observed (inset) (b : Pap. staining, $\times 60$). Myxoid type liposarcoma can present with lipoblasts mimicking physaliphorous cells, accompanied by spindle stroma cells and a vascular network (c : Pap. staining, $\times 60$).

る。この場合、免疫染色を施行し、cytokeratin, EMA, vimentin, S-100 が陽性となれば、脊索腫と診断できる。本例の生検標本においても、組織学的には、脊索腫以外の腫瘍の可能性も示唆されたが、これらのマーカーがいずれも陽性であったことから、脊索腫の確定診断にいたった。また、Brachyury の免疫染色は脊索腫に対する感度、特異度が高く、診断に有用なマーカーとして知られているが、本例においては、Brachyury の染色は施行しておらず、その発現の有無は不明である¹⁵⁾。

VIII. ま と め

術前診断で、診断に苦慮した仙骨部原発の脊索腫の 1 例を経験した。一般に脊索腫の細胞像としては担空胞細胞の存在が重要であるが、同細胞の存在が不明瞭な場合、軟骨肉腫や粘液型脂肪肉腫など他の悪性腫瘍との鑑別は困難となりうる。臨床像、画像などを総合的に考慮した判断が必要である。

著者らは、開示すべき利益相反状態はありません。

本論文の要旨は第 56 回日本臨床細胞学会秋期大会(2017 年 11 月, 福岡)にて発表した。

Abstract

Background : Chordomas are an uncommon malignant mesenchymal tumor that arises in the spinal axis with a predilection for the sacrum and base of the skull. We herein describe a case of chordoma,

in which other tumors were pre-operatively considered due to the lack of typical cytological features associated with chordoma.

Case : A 69-year-old woman presented to us with persistent pain around the sacral area. MRI revealed a lobulated mass located in the sacrum. Fine needle aspiration cytology (FNAC) biopsy found cohesive clusters of spindle or polygonal cells in a myxoid background, but the presence of physaliphorous cells was not evident. The cytological findings were highly suggestive of a malignant mesenchymal tumor such as a chondrosarcoma. On histological examination, the majority of tumor cells were a mixture of cohesive epithelioid cells with abundant eosinophilic cytoplasm and physaliphorous cells with cytoplasmic vacuoles. Immunohistochemical examination confirmed the diagnosis of chordoma by showing that the tumor cells were positive for AE1/AE3, s-100, and EMA.

Conclusion : We need to be aware that chordoma can sometimes present without typical cytological findings such as physaliphorous cells, making the pre-operative diagnosis difficult.

文 献

- 1) Deshpande, V., Nielsen, G. P., Rosenthal, D. I., Rosenberg, A. E. Intraosseous benign notochord cell tumors (BNCT) : further evidence supporting a relationship to chordoma. *Am J Surg Pathol* 2007 ; 31 : 1573-1577.
- 2) Eriksson, B., Gunterberg, B., Kindblom, L. G. Chordoma. A clinicopathologic and prognostic study of a Swedish national series. *Acta Orthop Scand* 1981 ; 52 : 49-58.
- 3) Volpe, R., Mazabraud, A. A clinicopathologic review of 25 cases of chordoma (a pleomorphic and metastasizing neoplasm). *Am J Surg Pathol* 1983 ; 7 : 161-170.
- 4) Larson, T. C., Houser, O. W., Laws, E. R. Imaging of cranial chor-

- domas. *Mayo Clin Proc* 1987 ; 62 : 886-893.
- 5) Sze, G., Uichanco, L. S., Brant-Zawadzki, M. N., Davis, R. L., Gutin, P. H., Wilson, C. B., et al. Chordomas : MR imaging. *Radiology* 1988 ; 166 : 187-191.
 - 6) Crapanzano, J. P., Ali, S. Z., Ginsberg, M. S., Zakowski, M. F. Chordoma : a cytologic study with histologic and radiologic correlation. *Cancer* 2001 ; 93 : 40-51.
 - 7) Lee, I. J., Lee, R. J., Fahim, D. K. Prognostic factors and survival outcome in patients with chordoma in the United States : A population-based analysis. *World Neurosurg* 2017 ; 104 : 346-355.
 - 8) Plaza, J. A., Ballestín, C., Pérez-Barrios, A., Martínez, M. A., de Agustín, P. Cytologic, cytochemical, immunocytochemical and ultrastructural diagnosis of a sacrococcygeal chordoma in a fine needle aspiration biopsy specimen. *Acta Cytol* 1989 ; 33 : 89-92.
 - 9) Saiz, A., de Agustín, P., Barrios, A. P., Alberti, N. Fine-needle aspiration of a chordoma and its recurrence 19 years after. *Diagn Cytopathol* 2006 ; 34 : 663-664.
 - 10) Kay, P. A., Nascimento, A. G., Unni, K. K., Salomão, D. R. Chordoma. Cytomorphologic findings in 14 cases diagnosed by fine needle aspiration. *Acta Cytol* 2003 ; 47 : 202-208.
 - 11) Dodd, L. G. Fine-needle aspiration of chondrosarcoma. *Diagn Cytopathol* 2006 ; 34 : 413-418.
 - 12) Nemanqani, D., Mourad, W. A. Cytomorphologic features of fine-needle aspiration of liposarcoma. *Diagn Cytopathol* 1999 ; 20 : 67-69.
 - 13) Walaas, L., Kindblom, L. G. Fine-needle aspiration biopsy in the preoperative diagnosis of chordoma : a study of 17 cases with application of electron microscopic, histochemical, and immunocytochemical examination. *Hum Pathol* 1991 ; 22 : 22-28.
 - 14) Meis, J. M., Raymond, A. K., Evans, H. L., Charles, R. E., Giraldo, A. A. "Dedifferentiated" chordoma. A clinicopathologic and immunohistochemical study of three cases. *Am J Surg Pathol* 1987 ; 11 : 516-525.
 - 15) Tirabosco, R., Mangham, D. C., Rosenberg, A. E., Vujovic, S., Bousdras, K., Pizzolitto, S., et al. Brachyury expression in extra-axial skeletal and soft tissue chordomas : a marker that distinguishes chordoma from mixed tumor/myoepithelioma/parachordoma in soft tissue. *Am J Surg Pathol* 2008 ; 32 : 572-580.
-

Microcystic stromal tumor of the ovary

—Case report—

Miho KOBAYASHI¹⁾, D. D. S., Seiji IGARASHI¹⁾, M. D., Kana TAKADA¹⁾, C. T.,
Yoko SATO¹⁾, C. T., Toshihiro HASHIMOTO²⁾, M. D.

¹⁾Division of Pathology, ²⁾Division of Gynecology, Tsuboi Cancer Center Hospital

I. Introduction

Microcystic stromal tumor (MCST) is a rare ovarian tumor, that has recently been described as one of the sex-cord stromal tumors. We encountered a case of MCST of the right ovary and review, herein, the cytological and histopathological findings.

II. Case

A 46-year-old woman visited a local clinic complaining of abdominal distention, and was diagnosed as having a pelvic tumor. She was admitted to our hospital for detailed examination and treatment. She had no relevant medical history or significant family history. Her reproductive history was G2P2. She was diagnosed as having a right ovarian tumor and underwent simple hysterectomy with bilateral salpingo-oophorectomy.

III. Macroscopic findings and methods

The tumor was 12×10×10 cm in size, 640 g in weight, and elastic-hard in consistency. The surface of the tumor was covered with fibrous connective tissue and showed a smooth appearance. The cut surface of the tumor exhibited a spongy

appearance with numerous microcysts. The tumor also contained several cysts measuring up to 5 cm in diameter, with slight hemorrhage in some of these cysts (Photo. 1a). Touch imprint cytology was performed on the cut surface of the tumor, followed by Papanicolaou stain. Histopathological and immunohistological analyses were performed on 10% neutral buffered formalin-fixed, paraffin-embedded tissue.

IV. Cytological findings

Large irregularly shaped cell clusters with microcyst-like structures were observed (Photo. 2a). The tumor cells had light green-stained cytoplasm, some of which had vacuoles. The nuclei, which were located eccentrically, were round to oval in shape, with fine chromatin; the nucleoli were not prominent. There was no significant atypia, but some of the tumor cells had large bizarre nuclei and/or multiple nuclei (Photo. 2b).

V. Histopathological findings

The tumor cells were polygonal to spindle-shaped, and had clear or vacuolar and eosinophilic cytoplasm. They were arranged in microcystic structures or in solid sheets. Tumor cells with large bizarre nuclei and/or multiple nuclei were often found. The tumor contained a fibro-hyalinous stroma (Photo. 1b). No significant mitoses were observed. Immunostaining revealed diffuse positive staining for CD10 and negative staining for inhibin-*a* and calretinin. In addition, most tumor cells showed aberrant nuclear β -catenin expression. Other results of immunostaining are shown in Table 1.

論文別刷請求先 〒963-0197 福島県郡山市安積町長久保1の10の13 一般財団法人慈山会医学研究所附属坪井病院病理診断科 小林美穂

平成30年7月31日受付

平成30年9月3日受理

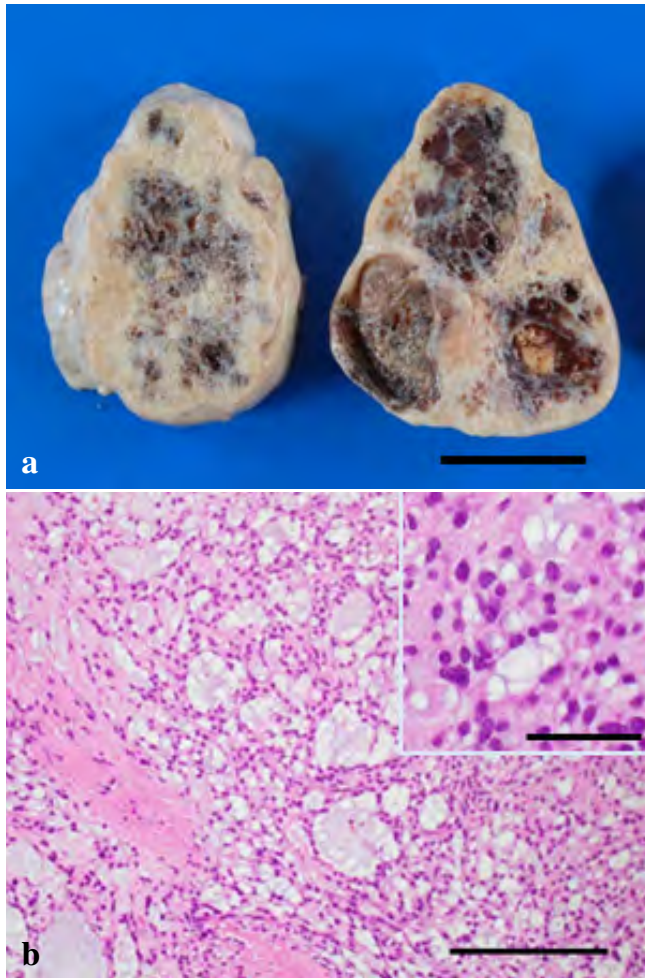


Photo. 1

a : The cut surface of the tumor exhibited a spongy appearance, with numerous microcysts. The tumor also contained several cysts measuring up to 5 cm in diameter, with slight hemorrhage (bar : 5 cm).

b : The tumor cells were polygonal to spindle-shaped, and had clear or vascular eosinophilic cytoplasm. The cells were arranged in microcystic structures or in solid sheets. The tumor contained a fibro-hyalinous stroma (bar : 200 μ m, HE staining). Inset : High-power view of the tumor (bar : 50 μ m).

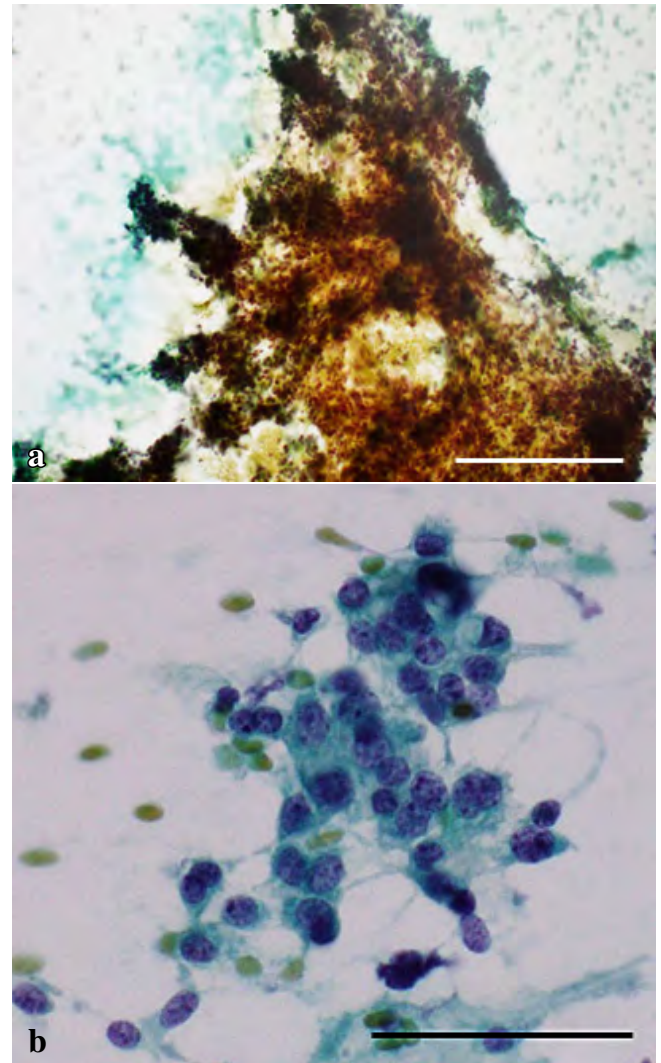


Photo. 2

a : Touch imprint-cytology revealed large irregularly shaped cell clusters with microcyst-like structures (bar : 200 μ m, Papanicolaou staining).

b : The tumor cells had light green-stained cytoplasm, some of which had vacuoles. The nuclei, located eccentrically, were round to oval shape with fine chromatin ; the nucleoli were not prominent (bar : 50 μ m, Papanicolaou staining).

Based on the aforementioned findings, the tumor was diagnosed as a MCST.

VI. Discussion

MCST of the ovary is a rare tumor that was first reported in 2009¹⁾. Currently, it is considered to be a subtype of sex cord-stromal tumors. The patients ranged in age from 26 and 63 (mean 45) years of age¹⁾. The characteristic cytological findings of the tumor have not been described so far.

The touch imprint cytology in our case showed tumor cells without significant atypia forming microcystic structures, similar to the histological findings. They are considered as providing clues to the cytological diagnosis. Immunohistochemically, the tumor had several diagnostic features, including CD10 positivity and aberrant nuclear β -catenin expression ; the latter has been suggested as being the result of a stabilizing mutation of CTNNB1^{2,3)}. The histopathological differential diagnosis of this tumor includes ste-

Table 1 Summary of immunohistochemistry

| | | | | | | | |
|-----------|-----------------|------------------------|---------------|-----------|-----------------------|------------|-------------------|
| CD10 + | calretinin - | inhibin- <i>a</i> - | Vimentin + | WT-1 + | AE1/3 - | CK7 + | CK20 + |
| (diffuse) | | | (diffuse) | (diffuse) | | (focal) | (focal) |
| EMA + | CD56 - | AFP - | ER - | PGR - | β -catenin + | p53 + | Ki-67 L. I. 3% |
| (focal) | | | | | (nuclear) | (sporadic) | |

L. I. : labeling index

roid cell tumor, thecoma, and York sac tumor⁴). These tumors may also show histological patterns mimicking MCST, however, MCSTs are negative for inhibin, calretinin and AFP, positive for CD10, and may characteristically show intranuclear expression of β -catenin. MCST has been considered as a benign tumor, but recently, a case with local recurrence was reported⁵). Therefore, in order to clarify the biological behavior of these tumors, it is necessary to accumulate cases of MCST in the future.

The authors have no conflicts of interests to disclose.

抄 録

卵巣の微小嚢胞性間質腫瘍はまれな腫瘍でその細胞診断学的な報告は少ない。46歳女性の右卵巣に発生した微小嚢胞性間質腫瘍の肉眼像・捺印細胞像・病理組織像に免疫組織学的検討と文献的考察を加えて報告する。

References

- 1) Irving, J. A., Young, R. H. Microcystic stromal tumor of the

ovary : report of 16 cases of a hitherto uncharacterized distinctive ovarian neoplasm. *Am J Surg Pathol* 2009 ; 33 : 367-375.

- 2) Maeda, D., Shibahara, J., Sakuma, T., Isobe, M., Teshima, S., Mori, M., et al. β -catenin (CTNNB1) S33C mutation in ovarian microcystic stromal tumors. *Am J Surg Pathol* 2011 ; 35 : 1429-1440.
- 3) Irving, J. A., Lee, C. H., Yip, S., Oliva, E., McCluggage, W. G., Young, R. H. Microcystic stromal tumor : A distinctive ovarian sex cord-stromal neoplasm characterized by FOXL2, SF-1, WT-1, Cyclin D1, and β -catenin nuclear expression and CTNNB1 mutations. *Am J Surg Pathol* 2015 ; 39 : 1420-1426.
- 4) Young, R. H. Ovarian sex cord-stromal tumours and their mimics. *Pathology* 2018 ; 50 : 5-15.
- 5) Zhang, Y., Tao, L., Yin, C., Wang, W., Zou, H., Ren, Y., et al. Ovarian microcystic stromal tumor with undetermined potential : Case study with molecular analysis and literature review. *Hum Pathol* 2018 ; 78 : 171-176.

日本臨床細胞学会雑誌投稿規定

1. 投稿資格

原則として投稿者は共著者も含め日本臨床細胞学会会員に限る。

2. 掲載論文

- 1) 論文の種別は総説, 原著, 調査報告, 症例報告, 特集, 短報, 読者の声である。
- 2) 投稿論文は臨床細胞学の進歩に寄与しうるもので, 他誌に発表されていないものに限る。
- 3) 論文作成に際しては, プライバシー保護の観点も含め, ヘルシンキ宣言 (ヒトにおける biomedical 研究に携わる医師のための勧告) ならびに臨床研究に関する倫理指針 (厚生労働省 (平成 15 年 7 月 30 日, 平成 16 年 12 月 28 日全部改正, 平成 20 年 7 月 31 日全部改正) が遵守されていること。

※これらの指針は, 学会誌 1 号に記載。

- 4) 論文の著作権は本学会に帰属し, 著者は当学会による電子公開を承諾するものとする。セルフ・アーカイブ (自身のホームページ, 所属機関のリポジトリなど) においては表題, 所属, 著者名, 内容抄録の公開は学会誌の発行の後に認められる。
- 5) 論文投稿に際し, 著者全員の利益相反自己申告書 (様式 2) を添付すること。なお, 書式は <http://www.jacc.or.jp/member.html> からダウンロードし用いる。この様式 2 の内容は論文末尾, 文献の直前の場所に記される。規定された利益相反状態がない場合は, 同部分に, 「筆者らは, 開示すべき利益相反状態はありません。」などの文言を入れる。

3. 投稿形式

- 1) 原則として“電子投稿”とする。
- 2) 電子投稿の際には, 以下のサイトからアクセスする。
<https://www.editorialmanager.com/jjacc/>

4. 執筆要項

1) 文章と文体

- (1) 用語は和文または英文とする。
- (2) 平仮名, 常用漢字, 現代仮名づかいを用いる。ただし, 固有名詞や一般に用いられている学術用語はそ

の限りではない。英文での投稿原稿の場合も和文の場合に準ずる。

- (3) 度量衡単位は cm, mm, μm , cm^2 , ml, l, g, mg など CGS 単位を用いる。
 - (4) 外国人名, 適当な和名のない薬品名, 器具および機械名, または疾患名, 学術的表現, 科学用語については原語を用いる。大文字は固有名詞およびドイツ語の名詞の頭文字に限る。
 - (5) 医学用語は日本臨床細胞学会編集の「細胞診用語解説集」に準拠すること。また, その略語を用いても良いが, はじめに完全な用語を書き, 以下に略語を用いることを明らかにする。
- 2) 原稿の書き方 (電子投稿でない場合)

原稿はワープロを用い, A4 判縦に横書きし, 1 行 25 字で 20 行を 1 枚におさめる。上下左右に 30 mm 程度の余白をとり, 左揃えとする。文字は 12 ポイント相当以上を用いるのが望ましい。

3) 電子ファイル

以下の電子ファイル形式を推奨する。

Word, WordPerfect, RTF, TXT, LaTeX2e (英文のみ), AMSTeX, TIFF, GIF, JPEG, EPS, Postscript, PICT, PDF, Excel, PowerPoint.

なお, 写真の解像度は, 雑誌掲載サイズで 300dpi 以上が目安である。

4) 総説・原著・調査報告・症例報告・短報論文の様式

(1) 構成

タイトルページ, 内容抄録, 索引用語 (key words), 本文, 利益相反状態の開示, 英文抄録, 文献, 写真, 図, 表の順とする。原稿には通し頁番号をふる。タイトルページ (1 枚目) には, 当該論文における修正稿回数 (初回, 修正 1 など), 論文の種別 (原著, 症例報告, 短報など), 和文の表題 (50 字以内), 著者名, 所属のほか論文別刷請求先, 著作権の移譲と早期公開に対する同意を明記する。

2 枚目には内容抄録, 索引用語を記載する。本文は内容抄録とは別に始める。

(2) 著者

著者名は直接研究に携わった者のみに限定する。著者数は以下のとおりとし, それ以外の関係者は本文末に謝辞として表記されたい。

原著：10 名以内
 調査報告：8 名以内
 症例報告：8 名以内
 短報：5 名以内
 総説：1 名を原則とする

(3) 内容抄録

短報を除いて 500 字以内にまとめ、以下のような小見出しをつける。

原著と調査報告：目的, 方法, 成績, 結論

症例報告：背景, 症例, 結論

総説と特集：論文の内容に応じて適宜設定

(4) 索引用語

論文の内容を暗示する英語の単語 (Key words) を 5 語以内で表示する。原則として、第 1 語は対象、第 2 語は方法、第 3 語以下は内容を暗示する単語とする。

key words 例：

胆嚢穿刺吸引細胞診—胆嚢癌 4 例の細胞像と組織像—

Gallbladder, Aspiration, Cancer, Morphology
 肝細胞癌についての 1 考察

Hepatocellular carcinoma, Morphology, Review
 喀痰中に卵巣明細胞腺癌細胞が見出されたまれな 1 例

Clear cell adenocarcinoma, Cytology, Sputum,
 Metastasis, Case report

(5) 本文および枚数制限

a. 原著・総説・調査報告

本文, 文献を含め 10,000 字以内 (A4 判 20 頁) とする。

図・表 (写真を含まず) は, 10 枚以内とする。

写真の枚数に制限はないが, 必要最少限の枚数とする。

b. 症例報告

本文, 文献を含め 6,000 字以内 (A4 判 12 頁以内) とする。

図・表 (写真を含まず) は, 5 枚以内とする。

写真の枚数に制限はないが, 必要最少限の枚数とする。

c. 短報

出来上がり 2 頁以内とする。

写真は 2 枚以内 (組み合わせは各々 2 枚以内),

図表は計 1 枚までとする。

写真 2 枚と図表 1 枚が入った場合の本文 (I. はじめに～) と文献は 1,500 字程度 (A4 判 3 頁)

を目安とする。

(6) 英文抄録

本文とは別紙に、表題の英訳およびローマ字つづりの著者名、所属の英文名、および抄録内容を記す。著者名のあとに、以下の略号を用いてそれぞれの称号あるいは資格を付記する。

医師：M. D. M. D., M. I. A. C. M. D., F. I. A. C.

歯科医師：D. D. S. とし、それ以外の称号あるいは資格は医師と同様に付記する。

臨床検査技師：M. T., C. T., J. S. C., C. T., I. A. C., C. T., C. M. I. A. C., C. T., C. F. I. A. C.などを記載する。抄録内容は英語で 200 語以内 (ただし表題、著者名、所属名はのぞく) とし、以下のような小見出しをつけてまとめる。

原著と調査報告：Objective, Study Design, Results, Conclusion

症例報告：Background, Case (または Cases), Conclusion

総説：論文の内容に応じて適宜設定

短報：小見出しをつけずに 100 語以内にまとめる

(7) 文献

a. 主要のものに限る。

原著・特集・調査報告：30 編以内

症例報告：15 編以内

短報：5 編以内

総説：特に編数の制限を定めない

b. 引用順にならべ、本文中に肩付き番号を付す。

c. 文献表記はバンクーバー・スタイルとし、誌名略記について和文文献は医学中央雑誌刊行会、英文文献は Index Medicus に準ずる。参考として以下に例を記載する。

【雑誌の場合】

著者名 (和名はフルネームで、欧文名は姓のみをフルスペル、その他はイニシャルのみで 6 名まで表記し、6 名をこえる場合はその後を “・ほか”, “et al” と略記する)。表題 (フルタイトルを記載)。雑誌名 発行年 (西暦) : 巻 : 頁 - 頁。

【単行本の場合】

著者名, 表題, 発行地 : 発行所 ; 発行年 (西暦)。なお、引用が単行本の一部である場合には表題の次に編者名, 単行本の表題を記し, 発行年, 頁 - 頁。

他者の著作物の図表を論文中で使用する場合は、原著者 (あるいは団体) より投稿論文を電子公開することを含めた許諾が必要で、これを証明

する書類を添付する。

(8) 図・表・写真

- a. 図, 表は英文で作成する. 写真, 図, 表は Photo, 1, Fig. 1, Table 1 などのようにそれぞれの番号をつけ, 簡単な英文のタイトルと説明を付記する.
- b. 本文中には写真, 図, 表の挿入すべき位置を明示する.
- c. 顕微鏡写真には倍率を付する. 顕微鏡写真(細胞像, 組織像)の倍率は撮影時の対物レンズ倍率を用いるが, 写真へのスケールの挿入が好ましい. 顕微鏡写真については撮影時の倍率を表示するか, または写真にスケールを入れる.

5) 特集論文の様式

一つのテーマのもとに数編の論文(原著ないし総説)から構成される. 特集企画者は, 特集全体の表題(和文および英文)および特集の趣旨(前書きに相当)を1,200字以内にまとめる. 原稿の体裁は原著・総説に準じる.

6) 読者の声

以上の学術論文に該当しないもので, 本誌掲載論文に関する意見, 本学会の運営や活動に関する意見, 臨床細胞学に関する意見を掲載する. ただし, 他に発表されていないものに限る. 投稿は以下の所定の書式・手順による.

- (1) 表題は和文50字以内とする. 表題に相当する英文も添える.

改行して本文を記述する.

末尾に著者名(資格も付記), 所属施設名, 同住所の和文および英文を各々別行に記す. 著者は1名を原則とする. 文献は文末に含めることができるが, 表・写真・図を用いることはできない. これらの全てを1,000字以内(A4判2頁以内)にまとめる.

- (2) 掲載の可否は編集委員会にて決定する. なお, 投稿内容に関連して当事者ないし第三者の意見の併載が必要であると本委員会が認めた場合には, 本委員会より該当者に執筆を依頼し, 併列して編集することがある.

7) 英文投稿の場合

A4 縦にダブルスペースで10頁以内とする.

和文抄録を付し, 図・表その他は和文の場合に準ずる.

5. 別 刷

別刷を希望するときは, 校正時に部数を明記して申し込む.

6. 論文の審査

投稿論文は編集委員会での審査により採否を決定し, その結果を筆頭著者に通知する. 審査にあたっては査読制を

とる. 原稿の組体裁, 割付は編集委員会に一任する.

7. 校 正

著者校正は原則として初校において行う. 出版社から送付された校正は, 必ず3日以内に返送する. 校正担当者が筆頭著者以外の時は, 校正の責任者と送り先を投稿時に明記する. 校正では間違いを訂正する程度とし, 原稿にない加筆や訂正は行えない.

8. 掲 載 料

出来上がり4頁までを無料とし, 超過頁の掲載料は著者負担とする. 白黒写真製版代およびカラー写真印刷代は無料とするが, その他の図版費(図の製版代), 英文校正料, 別刷代は著者負担とする. また, 邦文論文の英文校正料と別刷代については半額免除とし, 英文論文の場合は図版費を含めて掲載料を免除する.

9. 依頼原稿

依頼原稿は, 総説または原著の形式とし, 査読を必要とせず, 著者校正を行う.

依頼原稿の著者は, 日本臨床細胞学会会員に限らない.

図・表・写真に関しては, 和文での作成を許容する. また掲載料に関しては全額免除とする.

10. 本規定の改定

投稿規定は改定することがある.

| | |
|----------------|----------------|
| (平成4年6月一部改定) | (平成23年3月一部改定) |
| (平成6年6月一部改定) | (平成23年8月一部改定) |
| (平成9年6月一部改定) | (平成24年4月一部改定) |
| (平成11年6月一部改定) | (平成26年5月一部改定) |
| (平成21年5月一部改定) | (平成26年11月一部改定) |
| (平成21年6月一部改定) | (平成26年12月一部改定) |
| (平成21年11月一部改定) | (平成27年3月一部改定) |
| (平成22年4月一部改定) | (平成29年1月一部改定) |
| (平成22年9月一部改定) | (平成29年11月一部改定) |

添付1 Acta Cytologica への投稿について

投稿規定は www.karger.com/acy に明記されていますのでこれに従って下さい. 従来は国内での査読を行っていましたが, 直接投稿していただくことになりました.

添付2 以下の2項目は毎年1号に掲載する.

- ・ヘルシンキ宣言
 - ・人を対象とする医学系研究に関する倫理指針
- 平成26年12月22日

NOTICE TO CONTRIBUTORS

1. Authorial responsibility :

All authors of this journal including coauthors must be members of the Japanese Society of Clinical Cytology.

2. Categories of articles published :

1) The categories of articles published in this journal are *review articles*, *original articles*, *investigation reports*, *case reports*, *special articles*, *brief notes*, and *reader's voices*.

2) The submitted articles should contribute to the advancement of clinical cytology and must be submitted exclusively to this journal.

3) Authors must observe the Declaration of Helsinki (recommendations for physicians conducting biomedical studies in humans) and the Ethics Guidelines for Clinical Research (Ministry of Health, Labour and Welfare, July 30, 2003, Revised on December 28, 2004 and July 31, 2008), including privacy protection.

* These guidelines appear in the first issue of the journal.

4) Copyright for articles published in this journal will be transferred to the Japanese Society of Clinical Cytology, and the authors must agree that the articles will be published electronically by the Society. The authors are permitted to post the title, affiliations, authors' names and the abstract of their article on a personal website or an institutional repository, after publication.

5) All authors will be required to complete a conflict of interest disclosure form as part of the initial manuscript submission process. The corresponding author is responsible for obtaining completed forms from all authors of the manuscript. The form can be downloaded from (<http://www.jbcc.or.jp/member.html>) The statement has to be listed at the end of the text.

3. Submission style :

1) As a general rule, manuscripts should be submitted electronically.

2) For initial submission, please access the site below.
(<https://www.editorialmanager.com/jbcc/>)

4. Instructions for manuscripts :

1) Text and writing style

(1) Manuscript is to be written in Japanese or English.
(2) Hiragana, daily use kanji and contemporary Japanese syllabic writing should be used, except for proper nouns and generally used technical terms. English manuscripts should be prepared essentially in the same manner as Japanese manuscripts.

(3) Weights and measures are expressed in CGS units (cm, mm, μm , cm^2 , ml, l, g, mg, etc.).

(4) Names of non-Japanese individuals, drugs, instruments / machines, or diseases that have no proper Japanese terms, academic expressions and scientific terms are to be written in the original language. Upper case letters should be used only for proper nouns and the first letter of German nouns.

(5) Medical terms should be in accordance with the "Saibou-shinn yougo kaisetsu-syu (Handbook of cytological terminology)" edited by the Japanese Society of Clinical Cytology. Abbreviations of medical terms may be used, but the terms should be spelled out in full at their first occurrence in the text and the use of abbreviations is to be mentioned.

2) Manuscript preparation

Manuscripts are to be prepared using a word processor on vertical A4-size paper, with 25 characters per line and 20 lines per page. The top, bottom and side margins should be approximately 30 mm, and paragraphs left-justified. Twelve point or larger font size is preferable.

3) Electronic files

The following electronic file formats are recommended. Word, WordPerfect, RTF, TXT, LaTeX2e (English only), AMSTeX, TIFF, GIF, JPEG, EPS, Postscript, PICT, PDF, Excel, PowerPoint.

A minimum resolution of 300 dpi size is required for photographs for publication.

4) Style of *review articles*, *original articles*, *investigation reports*, *case reports* and *brief notes*.

(1) Manuscript format

The parts of the manuscript are to be presented in the following order : Title page, abstract, key words, text, conflict of interest disclosure, English abstract, references, photographs, figures and tables. The pages of the manuscript should be numbered consecutively. The number of revisions (initial submission, first revision, etc.), the category of paper (*original article, case report, brief note, etc.*), Japanese title (not exceeding 50 characters), name (s) of author (s), authors' affiliations, address for reprint requests, and agreement of copyright transfer and early publication must be clearly written on the title page (the first page).

The abstract and key words are to be written on the second page. There should be a separation between the abstract and the start of the text.

(2) Authors

Authors will be limited to persons directly involved in the research. The number of authors is to be as follows, and other persons involved should be mentioned in the *Acknowledgments* section at the end of the paper.

Original articles : no more than 10

Investigation reports : no more than 8

Case reports : no more than 8

Brief notes : no more than 5

Review articles : just one author, as a general rule

(3) Abstract

The text of the abstract should not exceed 500 characters, except for *brief notes*, and the headings should be comprised of the following.

Original articles and *Investigation reports* : Objective, Study Design, Results, Conclusion

Case reports : Background, Case (s), Conclusion

Review articles and *special articles* : headings are to be selected according to content.

(4) Key words

No more than 5 key words indicative of the content of the paper are to be supplied. As a general rule, the first term usually indicates the subject, the second term, the method, the third term and beyond, the content.

[Titles followed by examples of appropriate key words in parentheses]

Examples of Key words :

– Gallbladder aspiration cytology — Cytological and histological findings in four cases of gallbladder cancer — (Gallbladder, Aspiration, Cancer, Morphology)

– A review of hepatocellular carcinoma (Hepatocellular carcinoma, Morphology, Review)

– A rare case of ovarian clear cell adenocarcinoma cells detected in sputum (Clear cell adenocarcinoma, Cytology, Sputum, Metastasis, Case report)

(5) Text and page limitations

a. *Original articles, review articles, and investigation reports* :

The manuscript should not exceed 10,000 characters (20 pages of A4 size), including text and references.

Figures and tables (exclusive of photographs) should not exceed 10 pages. There are no restrictions on the number of photographs, but the minimum necessary should be submitted.

b. *Case reports* :

The manuscript should not exceed 6,000 characters (12 pages of A4 size), including text and references.

Figures and tables (exclusive of photographs) should not exceed 5 pages. There are no restrictions on the number of photographs, but the minimum necessary should be submitted.

c. *Brief notes* :

A brief note should not exceed two printed pages.

No more than two photographs (or combinations of no more than two photographs) and one figure or table can be included.

If two pictures and one figure or table are included, text (I. Introduction ...) and references should be approximately 1,500 characters (3 pages of A4 size).

(6) English abstract

An English translation of the title, authors' names in Roman letters, authors' affiliations in English, and English abstract should be given on a page separate from the text. The authors' degrees/qualifications are to be written after their names using the following abbreviations.

For physicians : MD ; MD, MIAC ; MD, FIAC.

For dentists : DDS, with other degrees or qualifications abbreviated the same as for physicians.

For clinical laboratory technologists : MT ; CT ; JSC ; CT, IAC ; CT, CMIAC ; CT, CFIAC.

The text of the abstract should not exceed 200 words (exclusive of the title, authors' names and affiliations), and the following headings are to be used.

Original articles and *Investigation reports* : Objective, Study Design, Results, Conclusion

Case reports : Background, Case (s), Conclusion

Review articles : headings should be selected according to their content.

Brief notes : abstracts for brief notes should consist of no more than 100 words and no headings are to be used.

(7) References

- a. Only major references are to be listed.

Original articles, special articles, and investigation reports : no more than 30 titles

Case reports : no more than 15 titles

Brief notes : no more than 5 titles

Review articles : no limit

- b. References are to be listed in the order in which they appear in the text, and indicated by superscript numbers in the text.

- c. The references should be listed in the Vancouver style, and the journal abbreviations in Japanese and English references according to the Japan Medical Abstracts Society and Index Medicus, respectively. Examples are shown below.

For journals :

Name (s) of the author (s) (full names for Japanese names ; for European names, surnames of the first 6 authors spelled out, with initials for the rest of the name, and other authors' names abbreviated "*et al*"). Title (full title should be given). Name of the journal (space) Year of publication ; Volume : Page numbers.

For books :

Name (s) of the author (s). Title. Place of publication : Name of the publisher ; Year of

publication (If a citation is just one part of an independent book, the title should be followed by the name of the editor, the title of the book, and the year of publication). Page numbers.

If figures and tables from another author's work are used in the article, permission for publication, including electronic publication, must be obtained from the original author (or organization), and the documents certifying this permission must be attached.

(8) Figures, tables and photographs

- a. Figure and table titles are to be written in English. Photographs, figures and tables are to be numbered thus : Photo. 1, Fig. 1, Table 1, etc. Provide simple titles and explanations in English.

- b. Clearly state where the photographs, figures and tables should be positioned in the text.

- c. Magnifications are to be stated for micrographs. The magnification of the objective lens at the time the photograph was taken will be used as the magnification for photomicrographs (photographs of cells or tissues). Authors are recommended to use scale bars in the photograph. For electron micrographs, the magnification at which the photograph was taken should be stated or scales included in the photograph.

5) Style of special articles

Special articles are composed of several papers (*original articles* or *reviews*) on a single topic. The planners of *special articles* need to prepare the title of the whole special issue (in Japanese and English) and a synopsis (equivalent to an introduction) of no more than 1,200 characters. The style of *special articles* should be the same as for *original articles* and *review articles*.

6) Reader's voices

Submissions which do not fit the above-described categories for scientific papers, including opinions on papers already published in the journal, the operation and activities of the Japanese Society and Clinical Cytology, are also published, but only if they have not been presented elsewhere. Submissions should be in accordance with the following prescribed form and procedure.

- (1) The title is not to exceed 50 characters, and a corre-

sponding English title should be provided.

The text should be started on a new line.

At the end of the text, the name (s) of author (s) (with the authors' qualifications), institutional affiliations and addresses should be written in Japanese and English on separate lines. As a general rule, there should be just one author. References can be added at the end, but no tables, pictures and figures. All of the above should be no more than 1,000 characters (no more than 2 pages of A4 size).

- (2) The editorial board will decide whether a submission will be published. If the Committee finds it necessary to also publish the opinion of a person referred to in the manuscript or a third party in regard to the content of the paper submitted, the Committee will request that the person concerned write it, and the two will be published together.

7) English manuscripts

English manuscripts are to be written double-spaced on A4 paper, and should not exceed 10 pages.

A Japanese abstract should be provided, and figures, tables, etc. are to be prepared in the same manner as the Japanese manuscript.

5. Reprints :

When reprints are desired, the author should state the number of copies to be ordered when returning the first galley proof.

6. Review of the manuscript :

Whether a manuscript submitted for publication will be accepted is determined by a review conducted by the editorial board, and the first author will be notified of the results. The referee system is used to conduct these reviews. The editorial board will be responsible for the layout and format used in printing the manuscript.

7. Proofreading :

The publisher will send the first galley proof to the first author, who should check and return it within three days. When the person responsible for proofreading is someone other than the first author, the person's name and address must be clearly stated when the manuscript is submitted.

Only errors can be corrected on proofs. Nothing that is not already in the manuscript can be added or corrected.

8. Publishing fee :

Authors will be charged for space in excess of 4 printed pages. There will be no charge for the cost of printing black-and-white and color photographs. However, authors will be charged for plate making for figures other than photographs, English proofreading and reprints. In addition, half the charges for English proofreading and reprints of Japanese articles will be waived, and the publishing fees, including plate making charges, for English articles will be waived.

9. Revision of these rules :

The rules for submitting manuscripts may change.

(Partial revision June 1992)

(Partial revision June 1994)

(Partial revision June 1997)

(Partial revision June 1999)

(Partial revision June 2009)

(Partial revision November 2009)

(Partial revision April 2010)

(Partial revision September 2010)

(Partial revision March 2011)

(Partial revision April 2012)

(Partial revision May 2014)

(Partial revision November 2014)

(Partial revision December 2014)

(Partial revision March 2015)

(Partial revision January 2017)

Appendix 1. Submission of manuscripts to *Acta Cytologica*

Please go the new *Acta Cytologica* website (www.karger.com/acy) and read guidelines for manuscript submission. Submission of manuscripts to the Japanese Editorial Office for preparatory review has been abolished.

Appendix 2. The following 2 items will appear in the first issue of every year.

- Declaration of Helsinki
- Ethical Guidelines for Medical and Health Research Involving Human Subjects
March, 2015

WORLD MEDICAL ASSOCIATION

ヘルシンキ宣言

人間を対象とする医学研究の倫理的原則

- 1964 年 6 月 第 18 回 WMA 総会（ヘルシンキ，フィンランド）で採択
- 1975 年 10 月 第 29 回 WMA 総会（東京，日本）で修正
- 1983 年 10 月 第 35 回 WMA 総会（ベニス，イタリア）で修正
- 1989 年 9 月 第 41 回 WMA 総会（九龍，香港）で修正
- 1996 年 10 月 第 48 回 WMA 総会（サマーセットウェスト，南アフリカ）で修正
- 2000 年 10 月 第 52 回 WMA 総会（エジンバラ，スコットランド）で修正
- 2002 年 10 月 WMA ワシントン総会（米国）で修正（第 29 項目明確化のため注釈追加）
- 2004 年 10 月 WMA 東京総会（日本）で修正（第 30 項目明確化のため注釈追加）
- 2008 年 10 月 WMA ソウル総会（韓国）で修正
- 2013 年 10 月 WMA フォルタレザ総会（ブラジル）で修正

序 文

1. 世界医師会（WMA）は、特定できる人間由来の試料およびデータの研究を含む、人間を対象とする医学研究の倫理的原則の文書としてヘルシンキ宣言を改訂してきた。本宣言は全体として解釈されることを意図したものであり、各項目は他のすべての関連項目を考慮に入れて適用されるべきである。
2. WMA の使命の一環として、本宣言は主に医師に対して表明されたものである。WMA は人間を対象とする医学研究に関与する医師以外の人々に対してもこれらの諸原則の採用を推奨する。

一 般 原 則

3. WMA ジュネーブ宣言は、「私の患者の健康を私の第一の関心事とする」ことを医師に義務づけ、また医の国際倫理綱領は、「医師は、医療の提供に際して、患者の最善の利益のために行動すべきである」と宣言している。
4. 医学研究の対象とされる人々を含め、患者の健康、福

- 利、権利を向上させ守ることは医師の責務である。医師の知識と良心はこの責務達成のために捧げられる。
5. 医学の進歩は人間を対象とする諸試験を要する研究に根本的に基づくものである。
 6. 人間を対象とする医学研究の第一の目的は、疾病の原因、発症および影響を理解し、予防、診断ならびに治療（手法、手順、処置）を改善することである。最善と証明された治療であっても、安全性、有効性、効率性、利用可能性および質に関する研究を通じて継続的に評価されなければならない。
 7. 医学研究はすべての被験者に対する配慮を推進かつ保証し、その健康と権利を擁護するための倫理基準に従わなければならない。
 8. 医学研究の主な目的は新しい知識を得ることであるが、この目標は個々の被験者の権利および利益に優先することがあってはならない。
 9. 被験者の生命、健康、尊厳、全体性、自己決定権、プライバシーおよび個人情報の秘密を守ることは医学研究に関与する医師の責務である。被験者の保護責任は常に医師またはその他の医療専門職にあり、被験者が同意を与えた場合でも、決してその被験者に移ることはない。
 10. 医師は、適用される国際的規範および基準はもとより人間を対象とする研究に関する自国の倫理、法律、規制上の規範ならびに基準を考慮しなければならない。国内的または国際的倫理、法律、規制上の要請がこの宣言に示されている被験者の保護を減じあるいは排除してはならない。
 11. 医学研究は、環境に害を及ぼす可能性を最小限にするよう実施されなければならない。
 12. 人間を対象とする医学研究は、適切な倫理的および科学的な教育と訓練を受けた有資格者によってのみ行われなければならない。患者あるいは健康なボランティアを対象とする研究は、能力と十分な資格を有する医師またはその他の医療専門職の監督を必要とする。
 13. 医学研究から除外されたグループには研究参加への機会が適切に提供されるべきである。
 14. 臨床研究を行う医師は、研究が予防、診断または治療

する価値があるとして正当化できる範囲内にあり、かつその研究への参加が被験者としての患者の健康に悪影響を及ぼさないことを確信する十分な理由がある場合に限り、その患者を研究に参加させるべきである。

15. 研究参加の結果として損害を受けた被験者に対する適切な補償と治療が保証されなければならない。

リスク、負担、利益

16. 医療および医学研究においてはほとんどの治療にリスクと負担が伴う。
人間を対象とする医学研究は、その目的の重要性が被験者のリスクおよび負担を上まわる場合に限り行うことができる。
17. 人間を対象とするすべての医学研究は、研究の対象となる個人とグループに対する予想し得るリスクおよび負担と被験者およびその研究によって影響を受けるその他の個人またはグループに対する予見可能な利益とを比較して、慎重な評価を先行させなければならない。
リスクを最小化させるための措置が講じられなければならない。リスクは研究者によって継続的に監視、評価、文書化されるべきである。
18. リスクが適切に評価されかつそのリスクを十分に管理できるとの確信を持たない限り、医師は人間を対象とする研究に関与してはならない。
潜在的な利益よりもリスクが高いと判断される場合または明確な成果の確証が得られた場合、医師は研究を継続、変更あるいは直ちに中止すべきかを判断しなければならない。

社会的弱者グループおよび個人

19. あるグループおよび個人は特に社会的な弱者であり不適切な扱いを受けたり副次的な被害を受けやすい。
すべての社会的弱者グループおよび個人は個別の状況を考慮したうえで保護を受けるべきである。
20. 研究がそのグループの健康上の必要性または優先事項に應えるものであり、かつその研究が社会的弱者でないグループを対象として実施できない場合に限り、社会的弱者グループを対象とする医学研究は正当化される。さらに、そのグループは研究から得られた知識、実践または治療からの恩恵を受けるべきである。

科学的要件と研究計画書

21. 人間を対象とする医学研究は、科学的文献の十分な知識、その他関連する情報源および適切な研究室での実験ならびに必要な応じた動物実験に基づき、一般に認知された科学的諸原則に従わなければならない。研究に使用される動物の福祉は尊重されなければならない。
22. 人間を対象とする各研究の計画と実施内容は、研究計画書に明示され正当化されていなければならない。
研究計画書には関連する倫理的配慮について明記され、また本宣言の原則がどのように取り入れられてきたかを示すべきである。計画書は、資金提供、スポンサー、研究組織との関わり、起こり得る利益相反、被験者に対する報奨ならびに研究参加の結果として損害を受けた被験者の治療および／または補償の条項に関する情報を含むべきである。
臨床試験の場合、この計画書には研究終了後条項についての必要な取り決めも記載されなければならない。

研究倫理委員会

23. 研究計画書は、検討、意見、指導および承認を得るため研究開始前に関連する研究倫理委員会に提出されなければならない。この委員会は、その機能において透明性がなければならず、研究者、スポンサーおよびその他いかなる不適切な影響も受けず適切に運営されなければならない。委員会は、適用される国際的規範および基準はもとより、研究が実施される国または複数の国の法律と規制も考慮しなければならない。しかし、そのために本宣言が示す被験者に対する保護を減じあるいは排除することを許してはならない。
研究倫理委員会は、進行中の研究をモニターする権利を持たなければならない。研究者は、委員会に対してモニタリング情報とくに重篤な有害事象に関する情報を提供しなければならない。委員会の審議と承認を得ずに計画書を修正してはならない。研究終了後、研究者は研究知見と結論の要約を含む最終報告書を委員会に提出しなければならない。

プライバシーと秘密保持

24. 被験者のプライバシーおよび個人情報の秘密保持を厳守するためあらゆる予防策を講じなければならない。

インフォームド・コンセント

25. 医学研究の被験者としてインフォームド・コンセントを与える能力がある個人の参加は自発的でなければならない。家族または地域社会のリーダーに助言を求めることが適切な場合もあるが、インフォームド・コンセントを与える能力がある個人を本人の自主的な承諾なしに研究に参加させてはならない。
26. インフォームド・コンセントを与える能力がある人間を対象とする医学研究において、それぞれの被験者候補は、目的、方法、資金源、起こり得る利益相反、研究者の施設内での所属、研究から期待される利益と予測されるリスクならびに起こり得る不快感、研究終了後条項、その他研究に関するすべての面について十分に説明されなければならない。被験者候補は、いつでも不利益を受けることなしに研究参加を拒否する権利または参加の同意を撤回する権利があることを知らされなければならない。個々の被験者候補の具体的情報の必要性のみならずその情報の伝達方法についても特別な配慮をしなければならない。
- 被験者候補がその情報を理解したことを確認したうえで、医師またはその他ふさわしい有資格者は被験者候補の自主的なインフォームド・コンセントをできれば書面で求めなければならない。同意が書面で表明されない場合、その書面によらない同意は立会人のもとで正式に文書化されなければならない。
- 医学研究のすべての被験者は、研究の全体的成果について報告を受ける権利を与えられるべきである。
27. 研究参加へのインフォームド・コンセントを求める場合、医師は、被験者候補が医師に依存した関係にあるかまたは同意を強要されているおそれがあるかについて特別な注意を払わなければならない。そのような状況下では、インフォームド・コンセントはこうした関係とは完全に独立したふさわしい有資格者によって求められなければならない。
28. インフォームド・コンセントを与える能力がない被験者候補のために、医師は、法的代理人からインフォームド・コンセントを求めなければならない。これらの人々は、被験者候補に代表されるグループの健康増進を試みるための研究、インフォームド・コンセントを与える能力がある人々では代替して行うことができない研究、そして最小限のリスクと負担のみ伴う研究以外には、被験者候補の利益になる可能性のないような研究対象に含まれてはならない。

29. インフォームド・コンセントを与える能力がないと思われる被験者候補が研究参加についての決定に賛意を表することができる場合、医師は法的代理人からの同意に加えて本人の賛意を求めなければならない。被験者候補の不賛意は、尊重されるべきである。
30. 例えば、意識不明の患者のように、肉体的、精神的にインフォームド・コンセントを与える能力がない被験者を対象とした研究は、インフォームド・コンセントを与えることを妨げる肉体的・精神的状態がその研究対象グループに固有の症状となっている場合に限って行うことができる。このような状況では、医師は法的代理人からインフォームド・コンセントを求めなければならない。そのような代理人が得られず研究延期もできない場合、この研究はインフォームド・コンセントを与えられない状態にある被験者を対象とする特別な理由が研究計画書で述べられ、研究倫理委員会で承認されていることを条件として、インフォームド・コンセントなしに開始することができる。研究に引き続き留まる同意はできるかぎり早く被験者または法的代理人から取得しなければならない。
31. 医師は、治療のどの部分が研究に関連しているかを患者に十分に説明しなければならない。患者の研究への参加拒否または研究離脱の決定が患者・医師関係に決して悪影響を及ぼしてはならない。
32. バイオバンクまたは類似の貯蔵場所に保管されている試料やデータに関する研究など、個人の特定が可能な人間由来の試料またはデータを使用する医学研究のためには、医師は収集・保存および／または再利用に対するインフォームド・コンセントを求めなければならない。このような研究に関しては、同意を得ることが不可能か実行できない例外的な場合があり得る。このような状況では研究倫理委員会の審議と承認を得た後に限り研究が行われ得る。

プラセボの使用

33. 新しい治療の利益、リスク、負担および有効性は、以下の場合を除き、最善と証明されている治療と比較考量されなければならない：
- 証明された治療が存在しない場合、プラセボの使用または無治療が認められる；あるいは、説得力があり科学的に健全な方法論的理由に基づき、最善と証明されたものより効果が劣る治療、プラセボの使用または無治療が、その治療の有効性あるいは安全性を決定するために必要な場合、

そして、最善と証明されたものより効果が劣る治療、プラセボの使用または無治療の患者が、最善と証明された治療を受けなかった結果として重篤または回復不能な損害の付加的リスクを被ることがないと予想される場合、この選択肢の乱用を避けるため徹底した配慮がなされなければならない。

研究終了後条項

34. 臨床試験の前に、スポンサー、研究者および主催国政府は、試験の中で有益であると証明された治療を未だ必要とするあらゆる研究参加者のために試験終了後のアクセスに関する条項を策定すべきである。また、この情報はインフォームド・コンセントの手続きの間に研究参加者に開示されなければならない。

研究登録と結果の刊行および普及

35. 人間を対象とするすべての研究は、最初の被験者を募集する前に一般的にアクセス可能なデータベースに登録されなければならない。
36. すべての研究者、著者、スポンサー、編集者および発行者は、研究結果の刊行と普及に倫理的責務を負ってい

る。研究者は、人間を対象とする研究の結果を一般的に公表する義務を有し報告書の完全性と正確性に説明責任を負う。すべての当事者は、倫理的報告に関する容認されたガイドラインを遵守すべきである。否定的結果および結論に達しない結果も肯定的結果と同様に、刊行または他の方法で公表されなければならない。資金源、組織との関わりおよび利益相反が、刊行物の中には明示されなければならない。この宣言の原則に反する研究報告は、刊行のために受理されるべきではない。

臨床における未実証の治療

37. 個々の患者の処置において証明された治療が存在しないかまたはその他の既知の治療が有効でなかった場合、患者または法的代理人からのインフォームド・コンセントがあり、専門家の助言を求めたうえ、医師の判断において、その治療で生命を救う、健康を回復するまたは苦痛を緩和する望みがあるのであれば、証明されていない治療を実施することができる。この治療は、引き続き安全性と有効性を評価するために計画された研究の対象とされるべきである。すべての事例において新しい情報は記録され、適切な場合には公表されなければならない。

人を対象とする医学系研究に関する倫理指針

文部科学省

厚生労働省

平成 26 年 12 月 22 日

(平成 29 年 2 月 28 日一部改正)

目次

| | |
|------------------------------|----|
| 前文 | 51 |
| 第 1 章 総則 | 51 |
| 第 1 目的及び基本方針 | 51 |
| 第 2 用語の定義 | 51 |
| 第 3 適用範囲 | 54 |
| 1 適用される研究 | 54 |
| 2 日本国外において実施される研究 | 54 |
| 第 2 章 研究者等の責務等 | 54 |
| 第 4 研究者等の基本的責務 | 54 |
| 1 研究対象者等への配慮 | 54 |
| 2 研究の倫理的妥当性及び科学的合理性の確保等 | 55 |
| 3 教育・研修 | 55 |
| 第 5 研究責任者の責務 | 55 |
| 1 研究計画書の作成及び研究者等に対する遵守徹底 | 55 |
| 2 研究の進捗状況の管理・監督及び有害事象等の把握・報告 | 55 |
| 3 研究実施後の研究対象者への対応 | 56 |
| 第 6 研究機関の長の責務 | 56 |
| 1 研究に対する総括的な監督 | 56 |
| 2 研究の実施のための体制・規程の整備等 | 56 |
| 3 研究の許可等 | 56 |
| 4 大臣への報告等 | 56 |
| 第 3 章 研究計画書 | 56 |
| 第 7 研究計画書に関する手続 | 56 |
| 1 研究計画書の作成・変更 | 56 |
| 2 倫理審査委員会への付議 | 57 |
| 3 研究機関の長による許可 | 57 |
| 4 研究終了後の対応 | 57 |
| 第 8 研究計画書の記載事項 | 57 |
| 第 9 研究に関する登録・公表 | 58 |
| 1 研究の概要及び結果の登録 | 58 |
| 2 研究結果の公表 | 58 |
| 第 4 章 倫理審査委員会 | 59 |
| 第 10 倫理審査委員会の設置等 | 59 |

| | | |
|-----|--------------------------------------|----|
| 1 | 倫理審査委員会の設置の要件 | 59 |
| 2 | 倫理審査委員会の設置者の責務 | 59 |
| 第11 | 倫理審査委員会の役割・責務等 | 59 |
| 1 | 役割・責務 | 59 |
| 2 | 構成及び会議の成立要件等 | 59 |
| 3 | 迅速審査 | 60 |
| 4 | 他の研究機関が実施する研究に関する審査 | 60 |
| 第5章 | インフォームド・コンセント等 | 60 |
| 第12 | インフォームド・コンセントを受ける手続等 | 60 |
| 1 | インフォームド・コンセントを受ける手続等 | 60 |
| 2 | 研究計画書の変更 | 63 |
| 3 | 説明事項 | 63 |
| 4 | 研究対象者等に通知し、又は公開すべき事項 | 64 |
| 5 | 同意を受ける時点で特定されなかった研究への試料・情報の利用の手続 | 64 |
| 6 | 研究対象者に緊急かつ明白な生命の危機が生じている状況における研究の取扱い | 64 |
| 7 | インフォームド・コンセントの手続等の簡略化 | 64 |
| 8 | 同意の撤回等 | 64 |
| 9 | 海外にある者へ試料・情報を提供する場合の取扱い | 65 |
| 第13 | 代諾者等からインフォームド・コンセントを受ける場合の手続等 | 65 |
| 1 | 代諾の要件等 | 65 |
| 2 | インフォームド・アセントを得る場合の手続等 | 66 |
| 第6章 | 個人情報等及び匿名加工情報 | 66 |
| 第14 | 個人情報等に係る基本的責務 | 66 |
| 1 | 個人情報等の保護 | 66 |
| 2 | 適正な取得等 | 66 |
| 第15 | 安全管理 | 66 |
| 1 | 適正な取扱い | 66 |
| 2 | 安全管理のための体制整備、監督等 | 67 |
| 第16 | 保有する個人情報の開示等 | 67 |
| 1 | 保有する個人情報に関する事項の公表等 | 67 |
| 2 | 開示等の求めへの対応 | 67 |
| 第17 | 匿名加工情報の取扱い | 68 |
| 第7章 | 重篤な有害事象への対応 | 69 |
| 第18 | 重篤な有害事象への対応 | 69 |
| 1 | 研究者等の対応 | 69 |
| 2 | 研究責任者の対応 | 69 |
| 3 | 研究機関の長の対応 | 69 |
| 第8章 | 研究の信頼性確保 | 70 |
| 第19 | 利益相反の管理 | 70 |
| 第20 | 研究に係る試料及び情報等の保管 | 70 |
| 第21 | モニタリング及び監査 | 70 |
| 第9章 | その他 | 70 |
| 第22 | 施行期日 | 70 |
| 第23 | 見直し | 71 |
| 附則 | | 71 |

前文

人を対象とする医学系研究は、医学・健康科学及び医療技術の進展を通じて、国民の健康の保持増進並びに患者の傷病からの回復及び生活の質の向上に大きく貢献し、人類の健康及び福祉の発展に資する重要な基盤である。また、学問の自由の下に、研究者が適正かつ円滑に研究を行うことのできる制度的枠組みの構築が求められる。その一方で、人を対象とする医学系研究は、研究対象者の身体及び精神又は社会に対して大きな影響を与える場合もあり、様々な倫理的、法的又は社会的問題を招く可能性がある。研究対象者の福利は、科学的及び社会的な成果よりも優先されなければならない。また、人間の尊厳及び人権が守られなければならない。

このため文部科学省及び厚生労働省においては、研究者が人間の尊厳及び人権を守るとともに、適正かつ円滑に研究を行うことができるよう、日本国憲法、我が国における個人情報保護に関する諸法令及び世界医師会によるヘルシンキ宣言等に示された倫理規範も踏まえ、平成14年に文部科学省及び厚生労働省で制定し平成19年に全部改正した疫学研究に関する倫理指針(平成19年文部科学省・厚生労働省告示第1号)及び平成15年に厚生労働省で制定し平成20年に全部改正した臨床研究に関する倫理指針(平成20年厚生労働省告示第415号)をそれぞれ定めてきた。しかしながら、近年、これらの指針の適用対象となる研究の多様化により、その目的・方法について共通するものが多くなってきているため、これらの指針の適用範囲が分かりにくいとの指摘等から、今般、これらの指針を統合した倫理指針を定めることとした。

この指針は、人を対象とする医学系研究の実施に当たり、全ての関係者が遵守すべき事項について定めたものである。また、研究機関の長は研究実施前に研究責任者が作成した研究計画書の適否を倫理審査委員会の意見を聴いて判断し、研究者等は研究機関の長の許可を受けた研究計画書に基づき研究を適正に実施することを求められる。この指針においては、人を対象とする医学系研究には多様な形態があることに配慮して、基本的な原則を示すにとどめている。研究者等、研究機関の長及び倫理審査委員会をはじめとする全ての関係者は高い倫理観を保持し、人を対象とする医学系研究が社会の理解及び信頼を得て社会的に有益なものとなるよう、これらの原則を踏まえつつ、適切に対応することが求められる。

第1章 総則

第1 目的及び基本方針

この指針は、人を対象とする医学系研究に携わる全ての関係者が遵守すべき事項を定めることにより、人間の尊厳及び人権が守られ、研究の適正な推進が図られるようにすることを目的とする。全ての関係者は、次に掲げる事項を基本方針としてこの指針を遵守し、研究を進めなければならない。

- ①社会的及び学術的な意義を有する研究の実施
- ②研究分野の特性に応じた科学的合理性の確保
- ③研究対象者への負担並びに予測されるリスク及び利益の総合的評価
- ④独立かつ公正な立場に立った倫理審査委員会による審査
- ⑤事前の十分な説明及び研究対象者の自由意思による同意
- ⑥社会的に弱い立場にある者への特別な配慮
- ⑦個人情報等の保護
- ⑧研究の質及び透明性の確保

第2 用語の定義

この指針における用語の定義は、次のとおりとする。

(1) 人を対象とする医学系研究

人(試料・情報を含む。)を対象として、傷病の成因(健康に関する様々な事象の頻度及び分布並びにそれらに影響を与える要因を含む。)及び病態の理解並びに傷病の予防方法並びに医療における診断方法及び治療方法の改善又は有効性の検証を通じて、国民の健康の保持増進又は患者の傷病からの回復若しくは生活の質の向上に資する知識を得ることを目的として実施される活動をいう。この指針において単に「研究」という場合、人を対象とする医学系研究のことをいう。

(2) 侵襲

研究目的で行われる、^{せん}穿刺、切開、薬物投与、放射線照射、心的外傷に触れる質問等によって、研究対象者の身体又は精神に傷害又は負担が生じることをいう。

侵襲のうち、研究対象者の身体及び精神に生じる傷害及び負担が小さいものを「軽微な侵襲」という。

(3) 介入

研究目的で、人の健康に関する様々な事象に影響を与える要因(健康の保持増進につながる行動及び医療における傷病の予防、診断又は治療のための投薬、検査等を含む。)の有無又は程度を制御する行為(通常の診療を超える医療行為であって、研究目的で実施するものを含む。)をいう。

- (4) 人体から取得された試料
血液、体液、組織、細胞、排泄物及びこれらから抽出したDNA等、人の体の一部であって研究に用いられるもの（死者に係るものを含む。）をいう。
- (5) 研究に用いられる情報
研究対象者の診断及び治療を通じて得られた傷病名、投薬内容、検査又は測定の結果等、人の健康に関する情報その他の情報であって研究に用いられるもの（死者に係るものを含む。）をいう。
- (6) 試料・情報
人体から取得された試料及び研究に用いられる情報をいう。
- (7) 既存試料・情報
試料・情報のうち、次に掲げるいずれかに該当するものをいう。
①研究計画書が作成されるまでに既に存在する試料・情報
②研究計画書の作成以降に取得された試料・情報であって、取得の時点においては当該研究計画書の研究に用いられることを目的としていなかったもの
- (8) 研究対象者
次に掲げるいずれかに該当する者（死者を含む。）をいう。
①研究を実施される者（研究を実施されることを求められた者を含む。）
②研究に用いられることとなる既存試料・情報を取得された者
- (9) 研究機関
研究を実施する法人、行政機関及び個人事業主をいい、試料・情報の保管、統計処理その他の研究に関する業務の一部についてのみ委託を受けて行う場合を除く。
- (10) 共同研究機関
研究計画書に基づいて研究を共同して実施する研究機関をいい、当該研究のために研究対象者から新たに試料・情報を取得し、他の研究機関に提供を行う機関を含む。
- (11) 試料・情報の収集・分譲を行う機関
研究機関のうち、試料・情報を研究対象者から取得し、又は他の機関から提供を受けて保管し、反復継続して他の研究機関に提供を行う業務を実施する機関をいう。
- (12) 研究者等
研究責任者その他の研究の実施（試料・情報の収集・分譲を行う機関における業務の実施を含む。）に携わる関係者をいい、研究機関以外において既存試料・情報の提供のみを行う者及び委託を受けて研究に関する業務の一部に従事する者を除く。
- (13) 研究責任者
研究の実施に携わるとともに、所属する研究機関において当該研究に係る業務を統括する者をいう。
- (14) 研究機関の長
研究を実施する法人の代表者、行政機関の長又は個人事業主をいう。
- (15) 倫理審査委員会
研究の実施又は継続の適否その他研究に関し必要な事項について、倫理的及び科学的な観点から調査審議するために設置された合議制の機関をいう。
- (16) インフォームド・コンセント
研究対象者又はその代諾者等が、実施又は継続されようとする研究に関して、当該研究の目的及び意義並びに方法、研究対象者に生じる負担、予測される結果（リスク及び利益を含む。）等について十分な説明を受け、それらを理解した上で自由意思に基づいて研究者等又は既存試料・情報の提供を行う者に対し与える、当該研究（試料・情報の取扱いを含む。）を実施又は継続されることに関する同意をいう。
- (17) 代諾者
生存する研究対象者の意思及び利益を代弁できると考えられる者であって、当該研究対象者がインフォームド・コンセントを与える能力を欠くと客観的に判断される場合に、当該研究対象者の代わりに、研究者等又は既存試料・情報の提供を行う者に対してインフォームド・コンセントを与えることができる者をいう。
- (18) 代諾者等
代諾者に加えて、研究対象者が死者である場合にインフォームド・コンセントを与えることができる者を含めたものをいう。
- (19) インフォームド・アセント
インフォームド・コンセントを与える能力を欠くと客観的に判断される研究対象者が、実施又は継続されようとする研究に関して、その理解力に応じた分かりやすい言葉で説明を受け、当該研究を実施又は継続されることを理解し、賛意を表することをいう。
- (20) 個人情報
生存する個人に関する情報であって、次に掲げるいずれかに該当するものをいう。
①当該情報に含まれる氏名、生年月日その他の記述等（文書、図画若しくは電磁的記録（電磁的方式（電子

的方式、磁気的方式その他の知覚によっては認識することができない方式をいう。(22)②において同じ。)で作られる記録をいう。)に記載され、若しくは記録され、又は音声、動作その他の方法を用いて表された一切の事項(個人識別符号を除く。)をいう。以下同じ。)により特定の個人を識別することができるもの(他の情報と照合することができ、それにより特定の個人を識別することができることとなるものを含む。)

②個人識別符号が含まれるもの

(21) 個人情報等

個人情報に加えて、個人に関する情報であって、死者について特定の個人を識別することができる情報を含めたものをいう。

(22) 個人識別符号

次に掲げるいずれかに該当する文字、番号、記号その他の符号のうち、個人情報の保護に関する法律施行令(平成15年政令第507号)その他の法令に定めるものをいう。

①特定の個人の身体の一部の特徴を電子計算機の用に供するために変換した文字、番号、記号その他の符号であって、当該特定の個人を識別することができるもの

②個人に提供される役務の利用若しくは個人に販売される商品の購入に関し割り当てられ、又は個人に発行されるカードその他の書類に記載され、若しくは電磁的方式により記録された文字、番号、記号その他の符号であって、その利用者若しくは購入者又は発行を受ける者ごとに異なるものとなるように割り当てられ、又は記載され、若しくは記録されることにより、特定の利用者若しくは購入者又は発行を受ける者を識別することができるもの

(23) 要配慮個人情報

本人の人種、信条、社会的身分、病歴、犯罪の経歴、犯罪により害を被った事実その他本人に対する不当な差別、偏見その他の不利益が生じないようにその取扱いに特に配慮を要する記述等が含まれる個人情報をいう。

(24) 匿名化

特定の個人(死者を含む。以下同じ。)を識別することができることとなる記述等(個人識別符号を含む。)の全部又は一部を削除すること(当該記述等の全部又は一部を当該個人と関わりのない記述等に置き換えることを含む。)をいう。

(25) 対応表

匿名化された情報から、必要な場合に研究対象者を識別することができるよう、当該研究対象者と匿名化の際に置き換えられた記述等とを照合することができるようにする表その他これに類するものをいう。

(26) 匿名加工情報

次に掲げる個人情報(個人情報の保護に関する法律(平成15年法律第57号。以下「個人情報保護法」という。)に規定する個人情報に限る。以下この(26)において同じ。)の区分に応じてそれぞれ次に定める措置を講じて特定の個人を識別することができないよう個人情報を加工して得られる個人に関する情報であって、当該個人情報を復元することができないようにしたもの(同法の規定の適用を受けるものに限る。)をいう。

①(20)①に該当する個人情報 当該個人情報に含まれる記述等の一部を削除すること(当該一部の記述等を復元することのできる規則性を有しない方法により他の記述等に置き換えることを含む。)

②(20)②に該当する個人情報 当該個人情報に含まれる個人識別符号の全部を削除すること(当該個人識別符号を復元することのできる規則性を有しない方法により他の記述等に置き換えることを含む。)

(27) 非識別加工情報

次に掲げる個人情報(行政機関の保有する個人情報の保護に関する法律(平成15年法律第58号。以下「行政機関個人情報保護法」という。)又は独立行政法人等の保有する個人情報の保護に関する法律(平成15年法律第59号。以下「独立行政法人等個人情報保護法」という。)の規定により非識別加工情報に係る加工の対象とされている個人情報に限る。以下この(27)において同じ。)の区分に応じてそれぞれ次に定める措置を講じて特定の個人を識別することができないよう個人情報を加工して得られる個人に関する情報であって、当該個人情報を復元することができないようにしたもの(行政機関個人情報保護法又は独立行政法人等個人情報保護法の規定の適用を受けるものに限る。)をいう。

①(20)①に該当する個人情報 当該個人情報に含まれる記述等の一部を削除すること(当該一部の記述等を復元することのできる規則性を有しない方法により他の記述等に置き換えることを含む。)

②(20)②に該当する個人情報 当該個人情報に含まれる個人識別符号の全部を削除すること(当該個人識別符号を復元することのできる規則性を有しない方

法により他の記述等に置き換えることを含む.)。

(28) 有害事象

実施された研究との因果関係の有無を問わず、研究対象者に生じた全ての好ましくない又は意図しない傷病若しくはその徴候（臨床検査値の異常を含む。）をいう。

(29) 重篤な有害事象

有害事象のうち、次に掲げるいずれかに該当するものをいう。

- ① 死に至るもの
- ② 生命を脅かすもの
- ③ 治療のための入院又は入院期間の延長が必要となるもの
- ④ 永続的又は顕著な障害・機能不全に陥るもの
- ⑤ 子孫に先天異常を来すもの

(30) 予測できない重篤な有害事象

重篤な有害事象のうち、研究計画書、インフォームド・コンセントの説明文書等において記載されていないもの又は記載されていてもその性質若しくは重症度が記載内容と一致しないものをいう。

(31) モニタリング

研究が適正に行われることを確保するため、研究がどの程度進捗しているか並びにこの指針及び研究計画書に従って行われているかについて、研究責任者が指定した者に行わせる調査をいう。

(32) 監査

研究結果の信頼性を確保するため、研究がこの指針及び研究計画書に従って行われたかについて、研究責任者が指定した者に行わせる調査をいう。

第3 適用範囲

1 適用される研究

この指針は、我が国の研究機関により実施され、又は日本国内において実施される人を対象とする医学系研究を対象とする。ただし、他の指針の適用範囲に含まれる研究にあっては、当該指針に規定されていない事項についてはこの指針の規定により行うものとする。

また、次に掲げるいずれかに該当する研究は、この指針（既に作成されている匿名加工情報又は非識別加工情報（個人情報保護法に規定する大学その他の学術研究を目的とする機関若しくは団体又はそれらに属する者により学術研究の用に供する目的で用いられるものに限る。）のみを用いる研究にあっては、第17を除く。）の対象としない。

ア 法令の規定により実施される研究

イ 法令の定める基準の適用範囲に含まれる研究

ウ 試料・情報のうち、次に掲げるもののみを用いる研究

- ① 既に学術的な価値が定まり、研究用として広く利用され、かつ、一般に入手可能な試料・情報
- ② 既に匿名化されている情報（特定の個人を識別することができないものであって、対応表が作成されていないものに限る。）
- ③ 既に作成されている匿名加工情報又は非識別加工情報

2 日本国外において実施される研究

(1) 我が国の研究機関が日本国外において研究を実施する場合（海外の研究機関と共同して研究を実施する場合を含む。）は、この指針に従うとともに、実施地の法令、指針等の基準を遵守しなければならない。ただし、この指針の規定と比較して実施地の法令、指針等の基準の規定が厳格な場合には、この指針の規定に代えて当該実施地の法令、指針等の基準の規定により研究を実施するものとする。

(2) この指針の規定が日本国外の実施地における法令、指針等の基準の規定より厳格であり、この指針の規定により研究を実施することが困難な場合であって、次に掲げる事項が研究計画書に記載され、当該研究の実施について倫理審査委員会の意見を聴いて我が国の研究機関の長が許可したときには、この指針の規定に代えて当該実施地の法令、指針等の基準の規定により研究を実施することができるものとする。

- ① インフォームド・コンセントについて適切な措置が講じられる旨
- ② 研究の実施に伴って取得される個人情報等の保護について適切な措置が講じられる旨

第2章 研究者等の責務等

第4 研究者等の基本的責務

1 研究対象者等への配慮

- (1) 研究者等は、研究対象者の生命、健康及び人権を尊重して、研究を実施しなければならない。
- (2) 研究者等は、研究を実施するに当たっては、原則としてあらかじめインフォームド・コンセントを受けなければならない。
- (3) 研究者等は、研究対象者又はその代諾者等（以下「研究対象者等」という。）及びその関係者からの相談、問合せ、苦情等（以下「相談等」という。）に適切かつ迅速に対応しなければならない。
- (4) 研究者等は、研究の実施に携わる上で知り得た情

報を正当な理由なく漏らしてはならない。研究の実施に携わらなくなった後も、同様とする。

- (5) 研究者等は、研究に関連する情報の漏えい等、研究対象者等の人権を尊重する観点又は研究の実施上の観点から重大な懸念が生じた場合には、速やかに研究機関の長及び研究責任者に報告しなければならない。

2 研究の倫理的妥当性及び科学的合理性の確保等

- (1) 研究者等は、法令、指針等を遵守し、倫理審査委員会の審査及び研究機関の長の許可を受けた研究計画書に従って、適正に研究を実施しなければならない。
- (2) 研究者等は、研究の倫理的妥当性若しくは科学的合理性を損なう事実若しくは情報又は損なうおそれのある情報を得た場合((3)に該当する場合を除く.)には、速やかに研究責任者に報告しなければならない。
- (3) 研究者等は、研究の実施の適正性若しくは研究結果の信頼を損なう事実若しくは情報又は損なうおそれのある情報を得た場合には、速やかに研究責任者又は研究機関の長に報告しなければならない。

3 教育・研修

研究者等は、研究の実施に先立ち、研究に関する倫理並びに当該研究の実施に必要な知識及び技術に関する教育・研修を受けなければならない。また、研究期間中も適宜継続して、教育・研修を受けなければならない。

第5 研究責任者の責務

1 研究計画書の作成及び研究者等に対する遵守徹底

- (1) 研究責任者は、研究の実施に先立ち、適切な研究計画書を作成しなければならない。研究計画書を変更するときも同様とする。
- (2) 研究責任者は、研究の倫理的妥当性及び科学的合理性が確保されるよう、研究計画書を作成しなければならない。また、研究計画書の作成に当たって、研究対象者への負担並びに予測されるリスク及び利益を総合的に評価するとともに、負担及びリスクを最小化する対策を講じなければならない。
- (3) 研究責任者は、侵襲（軽微な侵襲を除く.）を伴う研究であって通常の診療を超える医療行為を伴うものを実施しようとする場合には、当該研究に関連して研究対象者に生じた健康被害に対する補償を行うために、あらかじめ、保険への加入その他の必要な措置を適切に講じなければならない。
- (4) 研究責任者は、第9の規定により、研究の概要そ

他の研究に関する情報を適切に登録するとともに、研究の結果については、これを公表しなければならない。

- (5) 研究責任者は、研究計画書に従って研究が適正に実施され、その結果の信頼性が確保されるよう、当該研究の実施に携わる研究者をはじめとする関係者を指導・管理しなければならない。

2 研究の進捗状況の管理・監督及び有害事象等の把握・報告

- (1) 研究責任者は、研究の実施に係る必要な情報を収集するなど、研究の適正な実施及び研究結果の信頼性の確保に努めなければならない。
- (2) 研究責任者は、研究の倫理的妥当性若しくは科学的合理性を損なう事実若しくは情報又は損なうおそれのある情報であって研究の継続に影響を与えると考えられるものを得た場合（(3)に該当する場合を除く.）には、遅滞なく、研究機関の長に対して報告し、必要に応じて、研究を停止し、若しくは中止し、又は研究計画書を変更しなければならない。
- (3) 研究責任者は、研究の実施の適正性若しくは研究結果の信頼を損なう事実若しくは情報又は損なうおそれのある情報を得た場合には、速やかに研究機関の長に報告し、必要に応じて、研究を停止し、若しくは中止し、又は研究計画書を変更しなければならない。
- (4) 研究責任者は、研究の実施において、当該研究により期待される利益よりも予測されるリスクが高いと判断される場合又は当該研究により十分な成果が得られた若しくは十分な成果が得られないと判断される場合には、当該研究を中止しなければならない。
- (5) 研究責任者は、侵襲を伴う研究の実施において重篤な有害事象の発生を知った場合には、速やかに、必要な措置を講じなければならない。
- (6) 研究責任者は、研究計画書に定めるところにより、研究の進捗状況及び研究の実施に伴う有害事象の発生状況を研究機関の長に報告しなければならない。
- (7) 研究責任者は、研究を終了（中止の場合を含む。以下同じ.）したときは、研究機関の長に必要な事項について報告しなければならない。
- (8) 研究責任者は、他の研究機関と共同で研究を実施する場合には、共同研究機関の研究責任者に対し、当該研究に関連する必要な情報を共有しなければならない。

3 研究実施後の研究対象者への対応

研究責任者は、通常の診療を超える医療行為を伴う研究を実施した場合には、当該研究実施後においても、研究対象者が当該研究の結果により得られた最善の予防、診断及び治療を受けることができるよう努めなければならない。

第6 研究機関の長の責務

1 研究に対する総括的な監督

- (1) 研究機関の長は、実施を許可した研究について、適正に実施されるよう必要な監督を行うとともに、最終的な責任を負うものとする。
- (2) 研究機関の長は、研究の実施に携わる関係者に、研究対象者の生命、健康及び人権を尊重して研究を実施することを周知徹底しなければならない。
- (3) 研究機関の長は、その業務上知り得た情報を正当な理由なく漏らしてはならない。その業務に従事しなくなった後も、同様とする。
- (4) 研究機関の長は、研究に関する業務の一部を委託する場合には、委託を受けた者が遵守すべき事項について、文書による契約を締結するとともに、委託を受けた者に対する必要かつ適切な監督を行わなければならない。

2 研究の実施のための体制・規程の整備等

- (1) 研究機関の長は、研究を適正に実施するために必要な体制・規程を整備しなければならない。
- (2) 研究機関の長は、当該研究機関の実施する研究に関連して研究対象者に健康被害が生じた場合、これに対する補償その他の必要な措置が適切に講じられることを確保しなければならない。
- (3) 研究機関の長は、研究結果等、研究に関する情報が適切に公表されることを確保しなければならない。
- (4) 研究機関の長は、当該研究機関における研究がこの指針に適合していることについて、必要に応じ、自ら点検及び評価を行い、その結果に基づき適切な対応をとらなければならない。
- (5) 研究機関の長は、研究に関する倫理並びに研究の実施に必要な知識及び技術に関する教育・研修を当該研究機関の研究者等が受けることを確保するための措置を講じなければならない。また、自らもこれらの教育・研修を受けなければならない。
- (6) 研究機関の長は、当該研究機関において定められた規程により、この指針に定める権限又は事務を当該研究機関内の適当な者に委任することができる。

3 研究の許可等

- (1) 研究機関の長は、研究責任者から研究の実施又は

研究計画書の変更の許可を求められたときは、倫理審査委員会に意見を求め、その意見を尊重し、当該許可又は不許可その他研究に関し必要な措置について決定しなければならない。

- (2) 研究機関の長は、研究責任者をはじめとする研究者等から研究の継続に影響を与えられらるる事実又は情報について報告を受けた場合には、必要に応じて倫理審査委員会に意見を求め、その意見を尊重するとともに、必要に応じて速やかに、研究の停止、原因の究明等、適切な対応をとらなければならない。
- (3) 研究機関の長は、倫理審査委員会が行う調査に協力しなければならない。
- (4) 研究機関の長は、研究の実施の適正性若しくは研究結果の信頼を損なう事実若しくは情報又は損なうおそれのある情報について報告を受けた場合には、速やかに必要な措置を講じなければならない。
- (5) 研究機関の長は、研究責任者から研究の終了について報告を受けたときは、当該研究に関する審査を行った倫理審査委員会に必要な事項について報告しなければならない。

4 大臣への報告等

- (1) 研究機関の長は、当該研究機関が実施している又は過去に実施した研究について、この指針に適合していないことを知った場合には、速やかに倫理審査委員会の意見を聴き、必要な対応を行うとともに、不適合の程度が重大であるときは、その対応の状況・結果を厚生労働大臣（大学等にあつては厚生労働大臣及び文部科学大臣。以下単に「大臣」という。）に報告し、公表しなければならない。
- (2) 研究機関の長は、当該研究機関における研究がこの指針に適合していることについて、大臣又はその委託を受けた者（以下「大臣等」という。）が実施する調査に協力しなければならない。
- (3) 研究機関の長は、侵襲（軽微な侵襲を除く。）を伴う研究であつて介入を行うものの実施において、予測できない重篤な有害事象が発生した場合であつて当該研究との直接の因果関係が否定できないときは、3 (2) の対応の状況・結果を速やかに厚生労働大臣に報告し、公表しなければならない。

第3章 研究計画書

第7 研究計画書に関する手続

1 研究計画書の作成・変更

- (1) 研究責任者は、研究を実施（研究計画書を変更し

て実施する場合を含む。以下同じ。)しようとするときは、あらかじめ研究計画書を作成し、研究機関の長の許可を受けなければならない。

- (2) 研究責任者は、他の研究機関と共同して研究を実施しようとする場合には、各共同研究機関の研究責任者の役割及び責任を明確にした上で研究計画書を作成しなければならない。
- (3) 研究責任者は、当該研究責任者の所属する研究機関における研究に関する業務の一部について委託しようとする場合には、当該委託業務の内容を定めた上で研究計画書を作成しなければならない。

2 倫理審査委員会への付議

- (1) 研究機関の長は、研究責任者から、当該研究機関における研究の実施の許可を求められたときは、当該研究の実施の適否について、倫理審査委員会の意見を聴かなければならない。ただし、研究機関の長は、公衆衛生上の危害の発生又は拡大を防止するため緊急に研究を実施する必要があると判断する場合には、倫理審査委員会の意見を聴く前に許可を決定することができる。この場合において、研究機関の長は、許可後遅滞なく倫理審査委員会の意見を聴くものとし、倫理審査委員会が研究の停止若しくは中止又は研究計画書の変更をすべきである旨の意見を述べたときは、当該意見を尊重し、研究責任者に対し、研究を停止させ、若しくは中止させ、又は研究計画書を変更させるなど適切な対応をとらなければならない。
- (2) 研究機関の長は、他の研究機関と共同して実施する研究について倫理審査委員会の意見を聴く場合には、共同研究機関における研究の実施の許可、他の倫理審査委員会における審査結果及び当該研究の進捗に関する状況等の審査に必要な情報についても倫理審査委員会へ提供しなければならない。
- (3) 研究機関の長は、他の研究機関と共同して実施する研究に係る研究計画書について、一つの倫理審査委員会による一括した審査を求めることができる。

3 研究機関の長による許可

研究機関の長は、倫理審査委員会の意見を尊重し、研究の実施の許可又は不許可その他研究について必要な措置を決定しなければならない。この場合において、研究機関の長は、倫理審査委員会が研究の実施について不相当である旨の意見を述べたときには、当該研究の実施を許可してはならない。

4 研究終了後の対応

- (1) 研究責任者は、研究を終了したときは、その旨及

び研究の結果概要を文書により遅滞なく研究機関の長に報告しなければならない。

- (2) 研究機関の長は、研究責任者から(1)の規定による報告を受けたときは、当該研究に関する審査を行った倫理審査委員会に、研究終了の旨及び研究の結果概要を文書により報告しなければならない。

第8 研究計画書の記載事項

- (1) 研究計画書((2)の場合を除く。)に記載すべき事項は、原則として以下のとおりとする。ただし、倫理審査委員会の意見を受けて研究機関の長が許可した事項については、この限りでない。

- ①研究の名称
- ②研究の実施体制(研究機関の名称及び研究者等の氏名を含む。)
- ③研究の目的及び意義
- ④研究の方法及び期間
- ⑤研究対象者の選定方針
- ⑥研究の科学的合理性の根拠
- ⑦第12の規定によるインフォームド・コンセントを受ける手続等(インフォームド・コンセントを受ける場合には、同規定による説明及び同意に関する事項を含む。)
- ⑧個人情報等の取扱い(匿名化する場合にはその方法、匿名加工情報又は非識別加工情報を作成する場合にはその旨を含む。)
- ⑨研究対象者に生じる負担並びに予測されるリスク及び利益、これらの総合的評価並びに当該負担及びリスクを最小化する対策
- ⑩試料・情報(研究に用いられる情報に係る資料を含む。)の保管及び廃棄の方法
- ⑪研究機関の長への報告内容及び方法
- ⑫研究の資金源等、研究機関の研究に係る利益相反及び個人の収益等、研究者等の研究に係る利益相反に関する状況
- ⑬研究に関する情報公開の方法
- ⑭研究対象者等及びその関係者からの相談等への対応
- ⑮代諾者等からインフォームド・コンセントを受ける場合には、第13の規定による手続(第12及び第13の規定による代諾者等の選定方針並びに説明及び同意に関する事項を含む。)
- ⑯インフォームド・アセントを得る場合には、第13の規定による手続(説明に関する事項を含む。)
- ⑰第12の6の規定による研究を実施しようとする場合には、同規定に掲げる要件の全てを満たしていることについて判断する方法

- ⑬研究対象者等に経済的負担又は謝礼がある場合には、その旨及びその内容
 - ⑭侵襲（軽微な侵襲を除く.）を伴う研究の場合には、重篤な有害事象が発生した際の対応
 - ⑮侵襲を伴う研究の場合には、当該研究によって生じた健康被害に対する補償の有無及びその内容
 - ⑯通常の診療を超える医療行為を伴う研究の場合には、研究対象者への研究実施後における医療の提供に関する対応
 - ⑰研究の実施に伴い、研究対象者の健康、子孫に受け継がれ得る遺伝的特徴等に関する重要な知見が得られる可能性がある場合には、研究対象者に係る研究結果（偶発的所見を含む.）の取扱い
 - ⑱研究に関する業務の一部を委託する場合には、当該業務内容及び委託先の監督方法
 - ⑲研究対象者から取得された試料・情報について、研究対象者等から同意を受ける時点では特定されない将来の研究のために用いられる可能性又は他の研究機関に提供される可能性がある場合には、その旨と同意を受ける時点において想定される内容
 - ⑳第 21 の規定によるモニタリング及び監査を実施する場合には、その実施体制及び実施手順
- (2) 試料・情報を研究対象者から取得し、又は他の機関から提供を受けて保管し、反復継続して他の研究機関に提供を行う業務（以下「収集・分譲」という.）を実施する場合の研究計画書に記載すべき事項は、原則として以下のとおりとする。ただし、倫理審査委員会の意見を受けて研究機関の長が許可した事項については、この限りでない。
- ①試料・情報の収集・分譲の実施体制（試料・情報の収集・分譲を行う機関の名称及び研究者等の氏名を含む.）
 - ②試料・情報の収集・分譲の目的及び意義
 - ③試料・情報の収集・分譲の方法及び期間
 - ④収集・分譲を行う試料・情報の種類
 - ⑤第 12 の規定によるインフォームド・コンセントを受けるとする等（インフォームド・コンセントを受けるとする場合には、同規定による説明及び同意に関する事項を含む.）
 - ⑥個人情報等の取扱い（匿名化する場合にはその方法、匿名加工情報又は非識別加工情報を作成する場合にはその旨を含む.）
 - ⑦研究対象者に生じる負担並びに予測されるリスク及び利益、これらの総合的評価並びに当該負担及びリスクを最小化する対策

- ⑧試料・情報の保管及び品質管理の方法
- ⑨収集・分譲終了後の試料・情報の取扱い
- ⑩試料・情報の収集・分譲の資金源等、試料・情報の収集・分譲を行う機関の収集・分譲に係る利益相反及び個人の収益等、研究者等の収集・分譲に係る利益相反に関する状況
- ⑪研究対象者等及びその関係者からの相談等への対応
- ⑫研究対象者等に経済的負担又は謝礼がある場合には、その旨及びその内容
- ⑬研究の実施に伴い、研究対象者の健康、子孫に受け継がれ得る遺伝的特徴等に関する重要な知見が得られる可能性がある場合には、研究対象者に係る研究結果（偶発的所見を含む.）の取扱い
- ⑭研究対象者から取得された試料・情報について、研究対象者等から同意を受ける時点では特定されない将来の研究のために他の研究機関に提供される可能性がある場合には、その旨と同意を受ける時点において想定される内容

第 9 研究に関する登録・公表

1 研究の概要及び結果の登録

研究責任者は、介入を行う研究について、国立大学附属病院長会議、一般財団法人日本医薬情報センター又は公益社団法人日本医師会が設置している公開データベースに、当該研究の概要をその実施に先立って登録し、研究計画書の変更及び研究の進捗に応じて適宜更新しなければならない。また、研究を終了したときは、遅滞なく、当該研究の結果を登録しなければならない。ただし、研究対象者等及びその関係者の人権又は研究者等及びその関係者の権利利益の保護のため非公開とすることが必要な内容として、倫理審査委員会の意見を受けて研究機関の長が許可したものについては、この限りでない。

2 研究結果の公表

研究責任者は、研究を終了したときは、遅滞なく、研究対象者等及びその関係者の人権又は研究者等及びその関係者の権利利益の保護のために必要な措置を講じた上で、当該研究の結果を公表しなければならない。また、侵襲（軽微な侵襲を除く.）を伴う研究であって介入を行うものについて、結果の最終の公表を行ったときは、遅滞なく研究機関の長へ報告しなければならない。

第4章 倫理審査委員会

第10 倫理審査委員会の設置等

1 倫理審査委員会の設置の要件

倫理審査委員会の設置者は、次に掲げる要件を満たしていなければならない。

- ①審査に関する事務を的確に行う能力があること。
- ②倫理審査委員会を継続的に運営する能力があること。
- ③倫理審査委員会を中立的かつ公正に運営する能力があること。

2 倫理審査委員会の設置者の責務

- (1) 倫理審査委員会の設置者は、当該倫理審査委員会の組織及び運営に関する規程を定め、当該規程により、倫理審査委員会の委員及びその事務に従事する者に業務を行わせなければならない。
- (2) 倫理審査委員会の設置者は、当該倫理審査委員会が審査を行った研究に関する審査資料を当該研究の終了について報告される日までの期間（侵襲（軽微な侵襲を除く。）を伴う研究であって介入を行うものに関する審査資料にあつては、当該研究の終了について報告された日から5年を経過した日までの期間）、適切に保管しなければならない。
- (3) 倫理審査委員会の設置者は、当該倫理審査委員会の運営を開始するに当たって、倫理審査委員会の組織及び運営に関する規程並びに委員名簿を倫理審査委員会報告システムにおいて公表しなければならない。

また、倫理審査委員会の設置者は、年1回以上、当該倫理審査委員会の開催状況及び審査の概要について、倫理審査委員会報告システムにおいて公表しなければならない。ただし、審査の概要のうち、研究対象者等及びその関係者の人権又は研究者等及びその関係者の権利利益の保護のため非公開とすることが必要な内容として倫理審査委員会が判断したものについては、この限りでない。

- (4) 倫理審査委員会の設置者は、当該倫理審査委員会の委員及びその事務に従事する者が審査及び関連する業務に関する教育・研修を受けることを確保するため必要な措置を講じなければならない。
- (5) 倫理審査委員会の設置者は、当該倫理審査委員会の組織及び運営がこの指針に適合していることについて、大臣等が実施する調査に協力しなければならない。

第11 倫理審査委員会の役割・責務等

1 役割・責務

- (1) 倫理審査委員会は、研究機関の長から研究の実施の適否等について意見を求められたときは、この指針に基づき、倫理的観点及び科学的観点から、研究機関及び研究者等の利益相反に関する情報も含めて中立的かつ公正に審査を行い、文書により意見を述べなければならない。
- (2) 倫理審査委員会は、(1)の規定により審査を行った研究について、倫理的観点及び科学的観点から必要な調査を行い、研究機関の長に対して、研究計画書の変更、研究の中止その他当該研究に関し必要な意見を述べることができる。
- (3) 倫理審査委員会は、(1)の規定により審査を行った研究のうち、侵襲（軽微な侵襲を除く。）を伴う研究であつて介入を行うものについて、当該研究の実施の適正性及び研究結果の信頼性を確保するために必要な調査を行い、研究機関の長に対して、研究計画書の変更、研究の中止その他当該研究に関し必要な意見を述べることができる。
- (4) 倫理審査委員会の委員及びその事務に従事する者は、その業務上知り得た情報を正当な理由なく漏らしてはならない。その業務に従事しなくなった後も同様とする。
- (5) 倫理審査委員会の委員及びその事務に従事する者は、(1)の規定により審査を行った研究に関連する情報の漏えい等、研究対象者等の人権を尊重する観点並びに当該研究の実施上の観点及び審査の中立性若しくは公正性の観点から重大な懸念が生じた場合には、速やかに倫理審査委員会の設置者に報告しなければならない。
- (6) 倫理審査委員会の委員及びその事務に従事する者は、審査及び関連する業務に先立ち、倫理的観点及び科学的観点からの審査等に必要な知識を習得するための教育・研修を受けなければならない。また、その後も、適宜継続して教育・研修を受けなければならない。

2 構成及び会議の成立要件等

- (1) 倫理審査委員会の構成は、研究計画書の審査等の業務を適切に実施できるよう、次に掲げる要件の全てを満たさなければならない。①から③までに掲げる者については、それぞれ他を同時に兼ねることはできない。会議の成立についても同様の要件とする。
 - ①医学・医療の専門家等、自然科学の有識者が含まれていること。

- ②倫理学・法律学の専門家等，人文・社会科学の有識者が含まれていること。
- ③研究対象者の観点も含めて一般の立場から意見を述べるのできる者が含まれていること。
- ④倫理審査委員会の設置者の所属機関に所属しない者が複数含まれていること。
- ⑤男女両性で構成されていること。
- ⑥5名以上であること。

(2) 審査の対象となる研究の実施に携わる研究者等は，倫理審査委員会の審議及び意見の決定に同席してはならない。ただし，当該倫理審査委員会の求めに応じて，その会議に出席し，当該研究に関する説明を行うことはできる。

(3) 審査を依頼した研究機関の長は，倫理審査委員会の審議及び意見の決定に参加してはならない。ただし，倫理審査委員会における当該審査の内容を把握するために必要な場合には，当該倫理審査委員会の同意を得た上で，その会議に同席することができる。

(4) 倫理審査委員会は，審査の対象，内容等に応じて有識者に意見を求めることができる。

(5) 倫理審査委員会は，特別な配慮を必要とする者を研究対象者とする研究計画書の審査を行い，意見を述べる際は，必要に応じてこれらの者について識見を有する者に意見を求めなければならない。

(6) 倫理審査委員会の意見は，全会一致をもって決定するよう努めなければならない。

3 迅速審査

倫理審査委員会は，次に掲げるいずれかに該当する審査について，当該倫理審査委員会が指名する委員による審査（以下「迅速審査」という。）を行い，意見を述べるることができる。迅速審査の結果は倫理審査委員会の意見として取り扱うものとし，当該審査結果は全ての委員に報告されなければならない。

①他の研究機関と共同して実施される研究であって，既に当該研究の全体について共同研究機関において倫理審査委員会の審査を受け，その実施について適当である旨の意見を得ている場合の審査

②研究計画書の軽微な変更に関する審査

③侵襲を伴わない研究であって介入を行わないものに関する審査

④軽微な侵襲を伴う研究であって介入を行わないものに関する審査

4 他の研究機関が実施する研究に関する審査

(1) 研究機関の長が，自らの研究機関以外に設置された倫理審査委員会に審査を依頼する場合には，当該

倫理審査委員会は，研究の実施体制について十分把握した上で審査を行い，意見を述べなければならない。

(2) 倫理審査委員会は，他の研究機関が実施する研究について審査を行った後，継続して当該研究機関の長から当該研究に関する審査を依頼された場合には，審査を行い，意見を述べなければならない。

第5章 インフォームド・コンセント等

第12 インフォームド・コンセントを受ける手続等

1 インフォームド・コンセントを受ける手続等

研究者等が研究を実施しようとするとき，又は既存試料・情報の提供を行う者が既存試料・情報を提供しようとするときは，研究機関の長の許可を受けた研究計画書に定めるところにより，それぞれ次の(1)から(4)までの手続に従って，原則としてあらかじめインフォームド・コンセントを受けなければならない。ただし，法令の規定により既存試料・情報を提供する場合又は既存試料・情報の提供を受ける場合については，この限りでない。

(1) 新たに試料・情報を取得して研究を実施しようとする場合のインフォームド・コンセント

研究者等は，それぞれ次のア又はイの手続に従って研究を実施しなければならない。この場合において，研究に用いられる試料・情報を共同研究機関へ提供する場合は，当該試料・情報の提供に関する記録を作成しなければならない。

研究責任者は，研究者等が作成した当該記録を当該試料・情報の提供をした日から3年を経過した日までの期間保管しなければならない。

また，他の研究機関から研究に用いられる試料・情報の提供を受ける場合は，研究者等は，当該試料・情報の提供を行う者によって適切な手続がとられていること等を確認するとともに，当該試料・情報の提供に関する記録を作成しなければならない。

研究責任者は，研究者等が作成した当該記録を当該研究の終了について報告された日から5年を経過した日までの期間保管しなければならない。

ア 侵襲を伴う研究

研究者等は，3の規定による説明事項を記載した文書により，インフォームド・コンセントを受けなければならない。

イ 侵襲を伴わない研究

(ア) 介入を行う研究

研究者等は，必ずしも文書によりインフォー

ムド・コンセントを受けることを要しないが、文書によりインフォームド・コンセントを受けない場合には、3の規定による説明事項について口頭によりインフォームド・コンセントを受け、説明の方法及び内容並びに受けた同意の内容に関する記録を作成しなければならない。

(イ) 介入を行わない研究

①人体から取得された試料を用いる研究

研究者等は、必ずしも文書によりインフォームド・コンセントを受けることを要しないが、文書によりインフォームド・コンセントを受けない場合には、3の規定による説明事項について口頭によりインフォームド・コンセントを受け、説明の方法及び内容並びに受けた同意の内容に関する記録を作成しなければならない。

②人体から取得された試料を用いない研究

(i) 要配慮個人情報取得して研究を実施しようとする場合

研究者等は、必ずしもインフォームド・コンセントを受けることを要しないが、インフォームド・コンセントを受けない場合には、原則として研究対象者等の適切な同意を受けなければならない。

ただし、適切な同意を受けることが困難な場合であって、学術研究の用に供するときその他の研究に用いられる情報を取得して研究を実施しようとすることに特段の理由があるときは、当該研究の実施について、4①から⑥までの事項を研究対象者等に通知し、又は公開し、研究が実施又は継続されることについて、研究対象者等が拒否できる機会を保障することによって、取得した要配慮個人情報を利用することができる。

(ii) (i) 以外の場合

研究者等は、必ずしもインフォームド・コンセントを受けることを要しないが、インフォームド・コンセントを受けない場合には、当該研究の実施について、4①から⑥までの事項を研究対象者等に通知し、又は公開し、研究が実施又は継続されることについて、研究対象者等が拒否できる機会を保障しなければならない(ただし、共同研究機関へ提供する場合は、学術研究の用に

供するときその他の研究に用いられる情報を取得して共同研究機関へ提供することに特段の理由があるときに限る.)。

(2) 自らの研究機関において保有している既存試料・情報を用いて研究を実施しようとする場合のインフォームド・コンセント

ア 人体から取得された試料を用いる研究

研究者等は、必ずしも文書によりインフォームド・コンセントを受けることを要しないが、文書によりインフォームド・コンセントを受けない場合には、3の規定による説明事項について口頭によりインフォームド・コンセントを受け、説明の方法及び内容並びに受けた同意の内容に関する記録を作成しなければならない。ただし、これらの手続を行うことが困難な場合であって次の(ア)から(ウ)までのいずれかに該当するときには、当該手続を行うことなく、自らの研究機関において保有している既存試料・情報を利用することができる。

(ア) 当該既存試料・情報が次に掲げるいずれかに該当していること。

①匿名化されているもの(特定の個人を識別することができないものに限る。)であること。

②匿名加工情報又は非識別加工情報であること。

(イ) 当該既存試料・情報が(ア)に該当しない場合であって、その取得時に当該研究における利用が明示されていない別の研究についての研究対象者等の同意のみが与えられているときには、次に掲げる要件を満たしていること。

①当該研究の実施について、4①から④までの事項を研究対象者等に通知し、又は公開していること。

②その同意が当該研究の目的と相当の関連性があると合理的に認められること。

(ウ) 当該既存試料・情報が(ア)又は(イ)のいずれにも該当しない場合であって、社会的に重要性の高い研究に当該既存試料・情報が利用されるときにおいて、次に掲げる要件の全てを満たしていること。

①当該研究の実施について、4①から⑥までの事項を研究対象者等に通知し、又は公開していること。

②研究が実施されることについて、原則として、研究対象者等が拒否できる機会を保障すること。

イ 人体から取得された試料を用いない研究

研究者等は、必ずしもインフォームド・コンセントを受けることを要しないが、インフォームド・コンセントを受けない場合には、次の(ア)から(ウ)までのいずれかに該当していなければならない。

(ア) 当該研究に用いられる情報が次に掲げるいずれかに該当していること。

- ①匿名化されているもの(特定の個人を識別することができないものに限る。)であること。
- ②匿名加工情報又は非識別加工情報であること。

(イ) 当該研究に用いられる情報が(ア)に該当しない場合であって、その取得時に当該研究における利用が明示されていない別の研究についての研究対象者等の同意のみが与えられているときには、次に掲げる要件を満たしていること。

- ①当該研究の実施について、4①から④までの事項を研究対象者等に通知し、又は公開していること。
- ②その同意が当該研究の目的と相当の関連性があると合理的に認められること。

(ウ) 当該研究に用いられる情報が(ア)又は(イ)のいずれにも該当しない場合であって、学術研究の用に供するときその他の当該情報を用いて研究を実施しようとすることに特段の理由があるときは、次に掲げる要件を満たしていること。

- ①当該研究の実施について、4①から⑥までの事項を研究対象者等に通知し、又は公開していること。
- ②研究が実施又は継続されることについて、原則として、研究対象者等が拒否できる機会を保障すること。

(3) 他の研究機関に既存試料・情報を提供しようとする場合のインフォームド・コンセント

他の研究機関に対して既存試料・情報の提供を行う者は、必ずしも文書によりインフォームド・コンセントを受けることを要しないが、文書によりインフォームド・コンセントを受けない場合には、3の規定による説明事項(既存試料・情報を提供する旨を含む。)について口頭によりインフォームド・コンセントを受け、説明の方法及び内容並びに受けた同意の内容に関する記録を作成しなければならない。ただし、これらの手続を行うことが困難な場合で

あって次のアからウまでのいずれかに該当するときは、当該手続を行うことなく、既存試料・情報を提供することができる。

なお、既存試料・情報の提供に当たり、既存試料・情報の提供を行う者が所属する機関(以下「既存試料・情報の提供を行う機関」という。)の長は、適正に既存試料・情報を提供するために必要な体制及び規程を整備しなければならない。また、既存試料・情報の提供を行う者は、当該既存試料・情報の提供に関する記録を作成し、当該記録を当該試料・情報の提供をした日から3年を経過した日までの期間保管しなければならない。

ア 当該既存試料・情報が次に掲げるいずれかに該当していることについて、既存試料・情報の提供を行う機関の長が当該既存試料・情報の提供について把握できるようにしていること。

- (ア) 匿名化されているもの(特定の個人を識別することができないものに限る。)であること。
- (イ) 匿名加工情報又は非識別加工情報であること。

(ウ) 学術研究の用に供するときその他の当該既存試料・情報を提供することに特段の理由があり、かつ、4①から④までの事項を研究対象者等に通知し、又は公開している場合であって、匿名化されているもの(どの研究対象者の試料・情報であるかが直ちに判別できないよう、加工又は管理されたものに限る。)であること。

イ 既存試料・情報がアに該当しない場合であって、学術研究の用に供するときその他の当該既存試料・情報を提供することに特段の理由があるときは、次に掲げる要件を満たしていることについて、倫理審査委員会の意見を聴いた上で、既存試料・情報の提供を行う機関の長の許可を得ていること。

(ア) 当該研究の実施及び当該既存試料・情報の他の研究機関への提供について、4①から⑥までの事項を研究対象者等に通知し、又は公開していること。

(イ) 研究が実施されることについて、原則として、研究対象者等が拒否できる機会を保障すること。

ウ 社会的に重要性の高い研究に用いられる既存試料・情報が提供される場合であって、当該研究の方法及び内容、研究に用いられる試料・情報の内

容その他の理由によりア及びイによることができないときには、必要な範囲で他の適切な措置を講じることについて、倫理審査委員会の意見を聴いた上で、既存試料・情報の提供を行う機関の長の許可を得ていること。なお、この場合において、7(1)の①から④までの要件の全てに該当していなければならない。また、7(2)①から③までのものうち適切な措置を講じなければならない。

(4)(3)の手続に基づく既存試料・情報の提供を受けて研究を実施しようとする場合のインフォームド・コンセント

研究者等は、次に掲げる事項を確認するとともに、当該既存試料・情報の提供に関する記録を作成しなければならない。

研究責任者は、研究者等が作成した当該記録を当該研究の終了について報告された日から5年を経過した日までの期間保管しなければならない。

ア 当該試料・情報に関するインフォームド・コンセントの内容又は(3)の規定による当該試料・情報の提供に当たって講じた措置の内容

イ 当該既存試料・情報の提供を行った他の機関の名称、住所及びその長の氏名

ウ 当該既存試料・情報の提供を行った他の機関による当該試料・情報の取得の経緯

また、特定の個人を識別することができる既存試料・情報を用いる場合(研究者等がインフォームド・コンセントを受ける場合を除く.)には、当該研究の実施について、4①から⑥までの事項を公開し、かつ、研究が実施されることについて、原則として、研究対象者等が同意を撤回できる機会を保障しなければならない。

なお、(3)ア(ウ)に該当することにより(3)の規定による提供を受けた場合には、研究者等は、当該研究の実施について、4①から④までの事項を公開しなければならない。

2 研究計画書の変更

研究者等は、研究計画書を変更して研究を実施しようとする場合には、変更箇所について、原則として改めて1の規定によるインフォームド・コンセントの手続等を行わなければならない。ただし、倫理審査委員会の意見をを受けて研究機関の長が許可した変更箇所については、この限りでない。

3 説明事項

インフォームド・コンセントを受ける際に研究対象者等に対し説明すべき事項は、原則として以下のとお

りとする。ただし、倫理審査委員会の意見をを受けて研究機関の長が許可した事項については、この限りでない。

- ①研究の名称及び当該研究の実施について研究機関の長の許可を受けている旨
- ②研究機関の名称及び研究責任者の氏名(他の研究機関と共同して研究を実施する場合には、共同研究機関の名称及び共同研究機関の研究責任者の氏名を含む。)
- ③研究の目的及び意義
- ④研究の方法(研究対象者から取得された試料・情報の利用目的を含む。)及び期間
- ⑤研究対象者として選定された理由
- ⑥研究対象者に生じる負担並びに予測されるリスク及び利益
- ⑦研究が実施又は継続されることに同意した場合であっても随時これを撤回できる旨(研究対象者等からの撤回の内容に従った措置を講じることが困難となる場合があるときは、その旨及びその理由)
- ⑧研究が実施又は継続されることに同意しないこと又は同意を撤回することによって研究対象者等が不利益な取扱いを受けない旨
- ⑨研究に関する情報公開の方法
- ⑩研究対象者等の求めに応じて、他の研究対象者等の個人情報等の保護及び当該研究の独創性の確保に支障がない範囲内で研究計画書及び研究の方法に関する資料を入手又は閲覧できる旨並びにその入手又は閲覧の方法
- ⑪個人情報等の取扱い(匿名化する場合にはその方法、匿名加工情報又は非識別加工情報を作成する場合にはその旨を含む。)
- ⑫試料・情報の保管及び廃棄の方法
- ⑬研究の資金源等、研究機関の研究に係る利益相反及び個人の収益等、研究者等の研究に係る利益相反に関する状況
- ⑭研究対象者等及びその関係者からの相談等への対応
- ⑮研究対象者等に経済的負担又は謝礼がある場合には、その旨及びその内容
- ⑯通常の診療を超える医療行為を伴う研究の場合には、他の治療方法等に関する事項
- ⑰通常の診療を超える医療行為を伴う研究の場合には、研究対象者への研究実施後における医療の提供に関する対応
- ⑱研究の実施に伴い、研究対象者の健康、子孫に受け継がれ得る遺伝的特徴等に関する重要な知見が得ら

れる可能性がある場合には、研究対象者に係る研究結果（偶発的所見を含む。）の取扱い

- ⑱ 侵襲を伴う研究の場合には、当該研究によって生じた健康被害に対する補償の有無及びその内容
- ⑳ 研究対象者から取得された試料・情報について、研究対象者等から同意を受ける時点では特定されない将来の研究のために用いられる可能性又は他の研究機関に提供される可能性がある場合には、その旨と同意を受ける時点において想定される内容
- ㉑ 侵襲（軽微な侵襲を除く。）を伴う研究であって介入を行うもの場合には、研究対象者の秘密が保全されることを前提として、モニタリングに従事する者及び監査に従事する者並びに倫理審査委員会が、必要な範囲内において当該研究対象者に関する試料・情報を閲覧する旨

4 研究対象者等に通知し、又は公開すべき事項

1又は9の規定において、研究対象者等に通知し、又は公開すべき事項は以下のとおりとする。

- ① 試料・情報の利用目的及び利用方法（他の機関へ提供される場合はその方法を含む。）
- ② 利用し、又は提供する試料・情報の項目
- ③ 利用する者の範囲
- ④ 試料・情報の管理について責任を有する者の氏名又は名称
- ⑤ 研究対象者又はその代理人の求めに応じて、研究対象者が識別される試料・情報の利用又は他の研究機関への提供を停止すること。
- ⑥ ⑤の研究対象者又はその代理人の求めを受け付ける方法

5 同意を受ける時点で特定されなかった研究への試料・情報の利用の手続

研究者等は、研究対象者等から同意を受ける時点で想定される試料・情報の利用目的等について可能な限り説明した場合であって、その後、利用目的等が新たに特定されたときは、研究計画書を作成又は変更した上で、新たに特定された利用目的等についての情報を研究対象者等に通知し、又は公開し、研究が実施されることについて、原則として、研究対象者等が同意を撤回できる機会を保障しなければならない。

6 研究対象者に緊急かつ明白な生命の危機が生じている状況における研究の取扱い

研究者等は、あらかじめ研究計画書に定めるところにより、次に掲げる要件の全てに該当すると判断したときは、研究対象者等の同意を受けずに研究を実施することができる。ただし、当該研究を実施した場合に

は、速やかに、3の規定による説明事項を記載した文書によりインフォームド・コンセントの手続を行わなければならない。

- ① 研究対象者に緊急かつ明白な生命の危機が生じていること。
- ② 介入を行う研究の場合には、通常の診療では十分な効果が期待できず、研究の実施により研究対象者の生命の危機が回避できる可能性が十分にあると認められること。
- ③ 研究の実施に伴って研究対象者に生じる負担及びリスクが必要最小限のものであること。
- ④ 代諾者又は代諾者となるべき者と直ちに連絡を取ることができないこと。

7 インフォームド・コンセントの手続等の簡略化

(1) 研究者等又は既存試料・情報の提供を行う者は、次に掲げる要件の全てに該当する研究を実施しようとする場合には、研究機関の長の許可を受けた研究計画書に定めるところにより、1及び2の規定による手続の一部を簡略化することができる。

- ① 研究の実施に侵襲（軽微な侵襲を除く。）を伴わないこと。
- ② 1及び2の規定による手続を簡略化することが、研究対象者の不利益とならないこと。
- ③ 1及び2の規定による手続を簡略化しなければ、研究の実施が困難であり、又は研究の価値を著しく損ねること。
- ④ 社会的に重要性が高い研究と認められるものであること。

(2) 研究者等は、(1)の規定により1及び2の規定による手続が簡略化される場合には、次に掲げるものうち適切な措置を講じなければならない。

- ① 研究対象者等が含まれる集団に対し、試料・情報の収集及び利用の目的及び内容（方法を含む。）について広報すること。
- ② 研究対象者等に対し、速やかに、事後的説明（集団に対するものを含む。）を行うこと。
- ③ 長期間にわたって継続的に試料・情報が収集され、又は利用される場合には、社会に対し、その実情を当該試料・情報の収集又は利用の目的及び方法を含めて広報し、社会に周知されるよう努めること。

8 同意の撤回等

研究者等は、研究対象者等から次に掲げるいずれかに該当する同意の撤回又は拒否があった場合には、遅滞なく、当該撤回又は拒否の内容に従った措置を講じ

るとともに、その旨を当該研究対象者等に説明しなければならない。ただし、当該措置を講じることが困難な場合であって、当該措置を講じないことについて倫理審査委員会の意見を聴いた上で研究機関の長が許可したときは、この限りでない。なお、その場合、当該撤回又は拒否の内容に従った措置を講じない旨及びその理由について、研究者等が研究対象者等に説明し、理解を得るよう努めなければならない。

- ①研究が実施又は継続されることに関して与えた同意の全部又は一部の撤回
- ②研究について通知され、又は公開された情報に基づき、当該研究が実施又は継続されることの全部又は一部に対する拒否（第13の1(1)イ(ア)②の拒否を含む。）
- ③6の規定によるインフォームド・コンセントの手続における、研究が実施又は継続されることの全部又は一部に対する拒否
- ④代諾者が同意を与えた研究について、研究対象者からのインフォームド・コンセントの手続における、当該研究が実施又は継続されることの全部又は一部に対する拒否

9 海外にある者へ試料・情報を提供する場合の取扱い
海外にある者に対し、研究に用いられる試料・情報を提供する場合（当該試料・情報の取扱いの全部又は一部を海外にある者に委託する場合を含む。）は、当該者が個人情報の保護に関する法律施行規則（平成28年個人情報保護委員会規則第3号。以下「個人情報保護法施行規則」という。）に定められた国にある場合若しくは個人情報保護法施行規則に定める基準に適合する体制を整備している場合又は法令の規定により試料・情報を提供する場合を除き、当該者に対し研究に用いられる試料・情報を提供することについて、研究対象者等の適切な同意を受けなければならない。

また、法令の規定により試料・情報を提供する場合を除き、研究者等は、当該試料・情報の提供に関する記録を作成しなければならない。

研究責任者は、研究者等が作成した当該記録を当該試料・情報の提供をした日から3年を経過した日までの期間保管しなければならない。

ただし、適切な同意を受けることが困難な場合であって次の(1)から(3)までのいずれかに該当するときには、当該研究に用いられる試料・情報を海外にある者に提供することができる。

(1) 当該試料・情報が次に掲げるいずれかに該当していることについて、試料・情報の提供を行う機関の

長が当該試料・情報の提供について把握できるようにしていること。

- ①匿名化されているもの（特定の個人を識別することができないものに限る。）であること。
- ②匿名加工情報又は非識別加工情報であること。
- ③学術研究の用に供するときその他の当該試料・情報を提供することに特段の理由があり、かつ、4①から④までの事項を研究対象者等に通知し、又は公開している場合であって、匿名化されているもの（どの研究対象者の試料・情報であるかが直ちに判別できないよう、加工又は管理されたものに限る。）であること。

(2) (1)に該当しない場合であって、学術研究の用に供するときその他の当該試料・情報を提供することに特段の理由があるときは、次に掲げる要件を満たしていることについて、倫理審査委員会の意見を聴いた上で、試料・情報の提供を行う機関の長の許可を得ていること。

- ①当該研究の実施及び当該試料・情報の海外にある者への提供について、4①から⑥までの事項を研究対象者等に通知し、又は公開していること。
 - ②研究が実施されることについて、原則として、研究対象者等が拒否できる機会を保障すること。
- (3) (1)又は(2)のいずれにも該当しない場合であって、社会的に重要性の高い研究と認められるものであるときにおいては、7(2)①から③までのもののうち適切な措置を講じることについて、倫理審査委員会の意見を聴いた上で、試料・情報の提供を行う機関の長の許可を得ていること。

第13 代諾者等からインフォームド・コンセントを受けする場合の手続等

1 代諾の要件等

(1) 研究者等又は既存試料・情報の提供を行う者が、第12の規定による手続において代諾者等からインフォームド・コンセントを受けるときには、次に掲げる要件がいずれも満たされていなければならない。

ア 研究計画書に次に掲げる事項が記載されていること。

- ①代諾者等の選定方針
- ②代諾者等への説明事項（イ(ア)又は(イ)に該当する者を研究対象者とする場合には、③に関する説明を含む。）
- ③イ(ア)又は(イ)に該当する者を研究対象者とする場合には、当該者を研究対象者とする必要がある理由

イ 研究対象者が次に掲げるいずれかに該当していること。

(ア) 未成年者であること。ただし、研究対象者が中学校等の課程を修了している又は16歳以上の未成年者であり、かつ、研究を実施されることに関する十分な判断能力を有すると判断される場合であって、次に掲げる事項が研究計画書に記載され、当該研究の実施について倫理審査委員会の意見を聴いた上で研究機関の長が許可したときは、代諾者ではなく当該研究対象者からインフォームド・コンセントを受けるとする。

①研究の実施に侵襲を伴わない旨

②研究の目的及び試料・情報の取扱いを含む研究の実施についての情報を公開し、当該研究が実施又は継続されることについて、研究対象者の親権者又は未成年後見人が拒否できる機会を保障する旨

(イ) 成年であって、インフォームド・コンセントを与える能力を欠くと客観的に判断される者であること。

(ウ) 死者であること。ただし、研究を実施されることが、その生前における明示的な意思に反している場合を除く。

(2) 研究者等又は既存試料・情報の提供を行う者が、第12の規定による手続において代諾者等からインフォームド・コンセントを受けるときは、(1)ア①の選定方針に従って代諾者等を選定し、当該代諾者等に対して、第12の3の規定によるほか(1)ア②の説明事項を説明しなければならない。

(3) 研究者等又は既存試料・情報の提供を行う者が、代諾者からインフォームド・コンセントを受けた場合であって、研究対象者が中学校等の課程を修了している又は16歳以上の未成年者であり、かつ、研究を実施されることに関する十分な判断能力を有すると判断されるときには、当該研究対象者からもインフォームド・コンセントを受けなければならない。

2 インフォームド・アセントを得る場合の手続等

(1) 研究者等又は既存試料・情報の提供を行う者が、代諾者からインフォームド・コンセントを受けた場合であって、研究対象者が研究を実施されることについて自らの意向を表すことができると判断されるときには、インフォームド・アセントを得よう努めなければならない。ただし、1(3)の規定により研究対象者からインフォームド・コンセントを受

けるときは、この限りでない。

(2) 研究責任者は、(1)の規定によるインフォームド・アセントの手続を行うことが予測される研究を実施しようとする場合には、あらかじめ研究対象者への説明事項及び説明方法を研究計画書に記載しなければならない。

(3) 研究者等及び既存試料・情報の提供を行う者は、(1)の規定によるインフォームド・アセントの手続において、研究対象者が、研究が実施又は継続されることの全部又は一部に対する拒否の意向を表した場合には、その意向を尊重するよう努めなければならない。ただし、当該研究を実施又は継続することにより研究対象者に直接の健康上の利益が期待され、かつ、代諾者がそれに同意するときは、この限りでない。

第6章 個人情報等及び匿名加工情報

第14 個人情報等に係る基本的責務

1 個人情報等の保護

(1) 研究者等及び研究機関の長は、個人情報、匿名加工情報及び非識別加工情報の取扱いに関して、この指針の規定のほか、個人情報保護法、行政機関個人情報保護法、独立行政法人等個人情報保護法及び地方公共団体において制定される条例等を遵守しなければならない。

(2) 研究者等及び研究機関の長は、死者の尊厳及び遺族等の感情に鑑み、死者について特定の個人を識別することができる情報に関しても、生存する個人に関するものと同様に、2及び第15の規定により適切に取り扱い、必要かつ適切な措置を講じなければならない。また、第16の規定に準じて適切に対応し、必要な措置を講じるよう努めなければならない。

2 適正な取得等

(1) 研究者等は、研究の実施に当たって、偽りその他の不正の手段により個人情報等を取得してはならない。

(2) 研究者等は、原則としてあらかじめ研究対象者等から同意を受けている範囲を超えて、研究の実施に伴って取得された個人情報等を取り扱ってはならない。

第15 安全管理

1 適正な取扱い

(1) 研究者等は、研究の実施に伴って取得された個人情報等であって当該研究者等の所属する研究機関が保有しているもの(委託して保管する場合を含む。以下「保有する個人情報等」という。)について、漏

えい、滅失又はき損の防止その他の安全管理のため、適切に取り扱わなければならない。

- (2) 研究責任者は、研究の実施に際して、保有する個人情報等が適切に取り扱われるよう、研究機関の長と協力しつつ、当該情報を取り扱う他の研究者等に対して、必要な指導・管理を行わなければならない。

2 安全管理のための体制整備、監督等

- (1) 研究機関の長は、保有する個人情報等の漏えい、滅失又はき損の防止その他保有する個人情報等の安全管理のため、必要かつ適切な措置を講じなければならない。
- (2) 研究機関の長は、当該研究機関において研究の実施に携わる研究者等に保有する個人情報等を取り扱わせようとする場合には、その安全管理に必要な体制及び規程を整備するとともに、研究者等に対して、保有する個人情報等の安全管理が図られるよう必要かつ適切な監督を行わなければならない。

第16 保有する個人情報の開示等

1 保有する個人情報に関する事項の公表等

- (1) 研究機関の長は、研究対象者等に係る個人情報に関し、第12の規定により、研究対象者等に説明し、又は個人情報の取扱いを含む研究の実施についての情報を研究対象者等に通知し、若しくは公開している場合を除き、研究の実施に伴って取得された個人情報であって当該研究機関が保有しているもの（委託して保管する場合を含む。以下「保有する個人情報」という。）に関し、次に掲げる事項について、当該個人情報によって識別される特定の個人（以下「本人」という。）又はその代理人が容易に知り得る状態（本人又はその代理人（以下「本人等」という。）の求めに応じて遅滞なく回答する場合を含む。以下同じ。）に置かなければならない。

- ①研究機関の名称及び研究機関の長の氏名
- ②保有する個人情報の利用目的について、研究に用いられる情報にあっては研究に用いられる旨（他の研究機関へ提供される場合には、その旨を含む。）、研究に用いられる情報でないものについてはその用途
- ③(2)又は2(1)、(3)、(4)若しくは(6)の規定による求め（以下「開示等の求め」という。）に応じる手続（2(2)の規定により手数料の額を定めた場合には、その手数料の額を含む。）
- ④保有する個人情報の取扱いに関する相談等の窓口

- (2) 研究機関の長は、本人等から、保有する個人情報のうちその本人を識別することができるものについ

て、その利用目的の通知を求められた場合には、その求めをした本人等（以下「請求者」という。）に対し、遅滞なく、これを通知しなければならない。

- (3) (1)②及び(2)の規定は、次に掲げるいずれかに該当する場合には適用しない。

- ①利用目的を容易に知り得る状態に置くこと又は請求者に対して通知することにより、研究対象者等又は第三者の生命、身体、財産その他の権利利益を害するおそれがある場合
- ②利用目的を容易に知り得る状態に置くこと又は請求者に対して通知することにより、当該研究機関の権利又は正当な利益を害するおそれがある場合
- (4) 研究機関の長は、(2)の規定による利用目的の通知について、(3)の規定により通知しない旨の決定をした場合には、請求者に対し、遅滞なく、その旨を通知しなければならない。また、請求者に対し、その理由を説明し、理解を得るよう努めなければならない。

2 開示等の求めへの対応

- (1) 研究機関の長は、本人等から、保有する個人情報のうちその本人を識別することができるものについて、開示（保有する個人情報にその本人が識別されるものが存在しない場合に、その旨を通知することを含む。以下同じ。）を求められた場合には、請求者に対し、遅滞なく、該当する個人情報を開示しなければならない。ただし、開示することにより次に掲げるいずれかに該当する場合には、その全部又は一部を開示しないことができる。また、法令の規定により、保有する個人情報の開示について定めがある場合には、当該法令の規定によるものとする。

- ①研究対象者等又は第三者の生命、身体、財産その他の権利利益を害するおそれがある場合
- ②研究機関の研究業務の適正な実施に著しい支障を及ぼすおそれがある場合
- ③法令に違反することとなる場合

- (2) 研究機関の長は、1(2)の規定による利用目的の通知又は(1)の規定による開示を求められたときは、その措置の実施に関し、手数料を徴収することができる。ただし、その場合には、実費を勘案して合理的と認められる範囲内において、その手数料の額を定めなければならない。

- (3) 研究機関の長は、本人等から、保有する個人情報のうちその本人を識別することができるものについて、その内容が事実でないという理由によって、当該内容の訂正、追加又は削除（以下「訂正等」とい

- う。)を求められた場合には、当該内容の訂正等に関して法令の規定により特別の手続が定められている場合を除き、利用目的の達成に必要な範囲内において、遅滞なく必要な調査を行い、その結果に基づき、当該内容の訂正等を行わなければならない。
- (4) 研究機関の長は、本人等から、保有する個人情報のうちその本人を識別することができるものについて、第14の2(1)の規定に反して取得されたものであるという理由又は同(2)の規定に反して取り扱われているという理由によって、該当する個人情報の利用の停止又は消去(以下「利用停止等」という。)を求められた場合であって、その求めが適正と認められるときは、当該規定に反していることを是正するために必要な限度で、遅滞なく、当該個人情報の利用停止等を行わなければならない。ただし、当該個人情報の利用停止等を行うことが困難な場合であって、当該本人の権利利益を保護するため必要なこれに代わるべき措置をとるときは、この限りでない。
- (5) 研究機関の長は、(1)の規定により求められた措置の全部若しくは一部について当該措置をとらない旨の決定をした場合又は(3)若しくは(4)の規定により求められた措置の全部若しくは一部について当該措置をとった場合若しくは当該措置をとらない旨の決定をした場合には、請求者に対し、遅滞なく、その旨(訂正等を行った場合には、その内容を含む。)を通知しなければならない。また、(1)、(3)又は(4)の規定により、本人等から求められた措置の全部又は一部について、当該措置をとらない旨を通知する場合又は当該措置と異なる措置をとる旨を通知する場合には、請求者に対し、その理由を説明し、理解を得よう努めなければならない。
- (6) 研究機関の長は、本人等から、特定の個人を識別することができる試料・情報が第12の規定に反して他の研究機関(共同研究機関を含む。以下同じ。)に提供されているという理由によって、当該試料・情報の他の研究機関への提供の停止を求められた場合であって、その求めが適正と認められるときは、遅滞なく、当該試料・情報の他の研究機関への提供を停止しなければならない。ただし、当該試料・情報の他の研究機関への提供を停止することが困難な場合であって、当該本人の権利利益を保護するため必要なこれに代わるべき措置をとるときは、この限りでない。
- (7) 研究機関の長は、(6)の規定により提供の停止を

求められた特定の個人を識別することができる試料・情報の全部又は一部について、他の研究機関への提供を停止した場合又は他の研究機関への提供を停止しない旨の決定をした場合には、請求者に対し、遅滞なく、その旨を通知しなければならない。また、他の研究機関への提供を停止しない旨を通知する場合又は他の研究機関への提供の停止と異なる措置をとる旨を通知する場合には、請求者に対し、その理由を説明し、理解を得よう努めなければならない。

- (8) 研究機関の長は、開示等の求めに応じる手続として、次に掲げる事項を定めることができる。なお、その場合には本人等に過重な負担を課するものとならないよう、その負担の軽減に努めなければならない。また、本人等が当該手続によらずに開示等の求めを行ったときは、請求者に対し、開示等の求めに応じることが困難である旨を通知することができる。
- ①開示等の求めの申出先
 - ②開示等の求めに際して提出すべき書面(電子的方式、磁気的方式その他の知覚によっては認識することができない方式で作られる記録を含む。)の様式その他の開示等の求めの方式
 - ③開示等の求めをする者が本人等であることの確認の方法
 - ④(2)の規定により手数料を定めた場合には、その徴収方法
- (9) 研究機関の長は、本人等から開示等の求めがあった場合において、請求者に対し、その対象となる保有する個人情報を特定するに足りる事項の提示を求めることができる。なお、本人等が容易かつ的確に開示等の求めを行うことができるよう、当該個人情報の特定に資する情報の提供その他本人等の利便を考慮するとともに、本人等に過重な負担を課するものとならないよう配慮しなければならない。

第17 匿名加工情報の取扱い

- (1) 研究者等(個人情報保護法の適用を受ける大学その他の学術研究を目的とする機関若しくは団体又はそれに属する者であって、その個人情報又は匿名加工情報を取り扱う目的の全部又は一部が学術研究の用に供する目的である者に限る。以下この第17において同じ。)は、匿名加工情報(匿名加工情報データベース等(匿名加工情報を含む情報の集合体であって、特定の匿名加工情報を電子計算機を用いて検索することができるように体系的に構成したものその他特定の匿名加工情報を容易に検索することができるように体系的に

- 構成したものをいう。)を構成するものに限る。以下同じ。)を作成するときは、特定の個人を識別すること及びその作成に用いる個人情報をも復元することができないようにするために必要な基準に従い、当該個人情報を加工しなければならない。
- (2) 研究者等は、匿名加工情報を作成したときは、その作成に用いた個人情報から削除した記述等及び個人識別符号並びに(1)の規定により行った加工の方法に関する情報の漏えいを防止するために必要なものとして定められる基準に従い、これらの情報の安全管理のための措置を講じなければならない。
- (3) 研究者等は、匿名加工情報を作成したときは、当該匿名加工情報に含まれる個人に関する情報の項目を公表しなければならない。
- (4) 研究者等は、匿名加工情報を作成して当該匿名加工情報を他の研究機関に提供するときは、あらかじめ、他の研究機関に提供される匿名加工情報に含まれる個人に関する情報の項目及びその提供の方法について公表するとともに、当該他の研究機関に対して、当該提供に係る情報が匿名加工情報である旨を明示しなければならない。
- (5) 研究者等は、匿名加工情報を作成して自ら当該匿名加工情報を取り扱うに当たっては、当該匿名加工情報の作成に用いられた個人情報に係る本人を識別するために、当該匿名加工情報を他の情報と照合してはならない。
- (6) 研究者等は、匿名加工情報を作成したときは、当該匿名加工情報の安全管理のために必要かつ適切な措置、当該匿名加工情報の作成その他の取扱いに関する苦情の処理その他の当該匿名加工情報の適正な取扱いを確保するために必要な措置を自ら講じ、かつ、当該措置の内容を公表するよう努めなければならない。
- (7) 研究者等は、匿名加工情報(自ら個人情報を加工して作成したものを除く。以下この第17において同じ。)を他の研究機関に提供するときは、あらかじめ、他の研究機関に提供される匿名加工情報に含まれる個人に関する情報の項目及びその提供の方法について公表するとともに、当該他の研究機関に対して、当該提供に係る情報が匿名加工情報である旨を明示しなければならない。
- (8) 匿名加工情報の提供を受けた研究者等は、当該匿名加工情報を取り扱うに当たっては、当該匿名加工情報の作成に用いられた個人情報に係る本人を識別するために、当該個人情報から削除された記述等若しくは個人識別符号若しくは(1)の規定により行われた加工の

方法に関する情報を取得し、又は当該匿名加工情報を他の情報と照合してはならない。

- (9) 匿名加工情報の提供を受けた研究者等は、当該匿名加工情報の安全管理のために必要かつ適切な措置、匿名加工情報の取扱いに関する苦情の処理その他の匿名加工情報の適正な取扱いを確保するために必要な措置を自ら講じ、かつ、当該措置の内容を公表するよう努めなければならない。

第7章 重篤な有害事象への対応

第18 重篤な有害事象への対応

1 研究者等の対応

研究者等は、侵襲を伴う研究の実施において重篤な有害事象の発生を知った場合には、3(1)の規定による手順書等に従い、研究対象者等への説明等、必要な措置を講じるとともに、速やかに研究責任者に報告しなければならない。

2 研究責任者の対応

(1) 研究責任者は、侵襲を伴う研究の実施において重篤な有害事象の発生を知った場合には、速やかに、その旨を研究機関の長に報告するとともに、3(1)の規定による手順書等に従い、適切な対応を図らなければならない。また、速やかに当該研究の実施に携わる研究者等に対して、当該有害事象の発生に係る情報を共有しなければならない。

(2) 研究責任者は、他の研究機関と共同で実施する侵襲を伴う研究の実施において重篤な有害事象の発生を知った場合には、速やかに当該研究を実施する共同研究機関の研究責任者に対して、当該有害事象の発生に係る情報を共有しなければならない。

3 研究機関の長の対応

(1) 研究機関の長は、侵襲を伴う研究を実施しようとする場合には、あらかじめ、重篤な有害事象が発生した際に研究者等が実施すべき事項に関する手順書を作成し、当該手順書に従って適正かつ円滑に対応が行われるよう必要な措置を講じなければならない。

(2) 研究機関の長は、2(1)の規定により研究責任者から重篤な有害事象の発生について報告がなされた場合には、手順書に従って速やかに必要な対応を行うとともに、当該有害事象について倫理審査委員会の意見を聴き、必要な措置を講じなければならない。

(3) 侵襲(軽微な侵襲を除く。)を伴う研究であって介入を行うものの実施において予測できない重篤な有害事象が発生し、当該研究との直接の因果関係が否定できない場合には、当該有害事象が発生した研究

機関の長は、速やかに、厚生労働大臣に報告するとともに、(2)の規定による対応の状況及び結果を公表しなければならない。

第8章 研究の信頼性確保

第19 利益相反の管理

- (1) 研究者等は、研究を実施するときは、個人の収益等、当該研究に係る利益相反に関する状況について、その状況を研究責任者に報告し、透明性を確保するよう適切に対応しなければならない。
- (2) 研究責任者は、医薬品又は医療機器の有効性又は安全性に関する研究等、商業活動に関連し得る研究を実施する場合には、当該研究に係る利益相反に関する状況を把握し、研究計画書に記載しなければならない。
- (3) 研究者等は、(2)の規定により研究計画書に記載された利益相反に関する状況を、第12に規定するインフォームド・コンセントを受ける手続において研究対象者等に説明しなければならない。

第20 研究に係る試料及び情報等の保管

- (1) 研究者等は、研究に用いられる情報及び当該情報に係る資料（研究に用いられる試料・情報の提供に関する記録を含む。以下「情報等」という。）を正確なものにしなければならない。
- (2) 研究責任者は、人体から取得された試料及び情報等を保管するときは、(3)の規定による手順書に基づき、研究計画書にその方法を記載するとともに、研究者等が情報等を正確なものにするよう指導・管理し、人体から取得された試料及び情報等の漏えい、混交、盗難、紛失等が起こらないよう必要な管理を行わなければならない。
- (3) 研究機関の長は、人体から取得された試料及び情報等の保管に関する手順書を作成し、当該手順書に従って、当該研究機関が実施する研究に係る人体から取得された試料及び情報等が適切に保管されるよう必要な監督を行わなければならない。
- (4) 研究責任者は、(3)の規定による手順書に従って、(2)の規定による管理の状況について研究機関の長へ報告しなければならない。
- (5) 研究機関の長は、当該研究機関の情報等について、可能な限り長期間保管されるよう努めなければならない。侵襲（軽微な侵襲を除く。）を伴う研究であって介入を行うものを実施する場合には、少なくとも、当該研究の終了について報告された日から5年を経過した日又は当該研究の結果の最終の公表について報告された日から3年を経過した日のいずれか遅い日までの期

間、適切に保管されるよう必要な監督を行わなければならない。また、匿名化された情報について、当該研究機関が対応表を保有する場合には、対応表の保管についても同様とする。また、試料・情報の提供に関する記録について、試料・情報を提供する場合は提供をした日から3年を経過した日までの期間、試料・情報の提供を受ける場合は当該研究の終了について報告された日から5年を経過した日までの期間、適切に保管されるよう必要な監督を行わなければならない。

- (6) 研究機関の長は、試料・情報等を廃棄する場合には、特定の個人を識別することができないようにするための適切な措置が講じられるよう必要な監督を行わなければならない。

第21 モニタリング及び監査

- (1) 研究責任者は、研究の信頼性の確保に努めなければならない。侵襲（軽微な侵襲を除く。）を伴う研究であって介入を行うものを実施する場合には、研究機関の長の許可を受けた研究計画書に定めるところにより、モニタリング及び必要に応じて監査を実施しなければならない。
- (2) 研究責任者は、研究機関の長の許可を受けた研究計画書に定めるところにより適切にモニタリング及び監査が行われるよう、モニタリングに従事する者及び監査に従事する者に対して必要な指導・管理を行わなければならない。
- (3) 研究責任者は、監査の対象となる研究の実施に携わる者及びそのモニタリングに従事する者に、監査を行わせてはならない。
- (4) モニタリングに従事する者は、当該モニタリングの結果を研究責任者に報告しなければならない。また、監査に従事する者は、当該監査の結果を研究責任者及び研究機関の長に報告しなければならない。
- (5) モニタリングに従事する者及び監査に従事する者は、その業務上知り得た情報を正当な理由なく漏らしてはならない。その業務に従事しなくなった後も同様とする。
- (6) 研究機関の長は、(1)の規定によるモニタリング及び監査の実施に協力するとともに、当該実施に必要な措置を講じなければならない。

第9章 その他

第22 施行期日

この指針は、平成27年4月1日から施行する。ただし、第20の規定は、平成27年10月1日から施行する。

第23 見直し

この指針は、必要に応じ、又は施行後5年を目途としてその全般に関して検討を加えた上で、見直しを行うものとする。

附則

(平成29年2月28日 文部科学省・厚生労働省告示第1号)

- 1 この告示は、個人情報の保護に関する法律及び行政手続における特定の個人を識別するための番号の利用等に関する法律の一部を改正する法律の施行の日(平成29年5月30日)から施行する。ただし、附則第4項の規定は、公布の日から施行する。
- 2 平成15年7月29日までに着手された臨床研究(臨床研究に関する倫理指針(平成20年厚生労働省告示第415号)に規定する臨床研究をいう。以下同じ。)及び既に連結不可能匿名化されている情報のみを用いる研究(疫学研究に関する倫理指針(平成19年文部科学省・厚生労働省告示第1号)又は人を対象とする医学系研究に関する倫理指針(以下この項において「医学系指針」という。)において既に連結不可能匿名化(特定の個人を識別することができないように、当該個人と新たに付された符号又は番号との対応表を残さない方法による匿名化をいう。)されている情報のみを用いる研究をいう。以下同じ。)に対するこの告示による改正後の医学系指針(以下「新医学系指針」という。)の規定(第4の1(3)、第5の1(3)及び(4)並びに2(5)及び(6)並びに3、第6の1(4)並びに2(2)及び(3)、第7の1(2)及び(3)、第9、第13、第18の1及び2、第19、第20(2)から(6)まで(試料・情報の提供に関する記録の規定を除く。)並びに第21の規定に限る。)の適用については、なお従前の例によることができる。

また、新医学系指針の規定(第4の2(1)及び3、第5の1(1)、第6の2(1)及び(5)並びに3(1)、第7の1(1)、2(1)及び3、第10の1及び2(1)から(4)まで並びに第11の規定に限る。)の適用については、こ

の告示の施行の日(以下「施行日」という。)から起算して6月を経過する日までの間は、なお従前の例によることができる。

- 3 この告示の施行の際現に廃止前指針(平成26年文部科学省・厚生労働省告示第3号(人を対象とする医学系研究に関する倫理指針を定める件)による廃止前の疫学研究に関する倫理指針又は臨床研究に関する倫理指針をいう。)の規定により実施中の研究(人を対象とする医学系研究に関する倫理指針第2(1)に規定する人を対象とする医学系研究をいう。以下同じ。)に対する新医学系指針の規定(第4の1(3)、第5の1(3)及び(4)並びに2(5)及び(6)並びに3、第6の1(4)並びに2(2)及び(3)、第7の1(2)及び(3)、第9、第13、第18の1及び2、第19、第20(2)から(6)まで(試料・情報の提供に関する記録の規定を除く。)並びに第21の規定に限る。)の適用については、なお従前の例によることができる。

また、平成15年7月30日以後に着手された臨床研究及び疫学研究に関する倫理指針に基づく研究(既に連結不可能匿名化されている情報のみを用いる研究を除く。)に対する新医学系指針の規定(第4の3、第6の2(1)及び(5)、第10の1及び2(1)から(4)まで並びに第11の規定に限る。)の適用については、施行日から起算して6月を経過する日までの間は、なお従前の例によることができる。

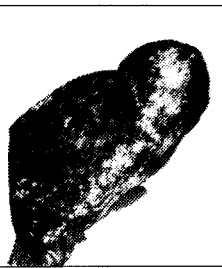- 4 新医学系指針第2(13)に規定する研究責任者その他の関係者は、施行日前においても、新医学系指針の規定による研究計画書の作成、変更その他の必要な準備行為をすることができる。
- 5 施行日前になされた本人の個人情報(新医学系指針第2(20)に規定する個人情報をいう。)の取扱いに関する同意がある場合において、その同意が新医学系指針第12の9の規定による個人情報の海外にある者への提供を認める旨の同意に相当するものであるときは、当該同意があったものとみなす。

日本臨床細胞学会編集委員会 (平成 31 年～32 年)

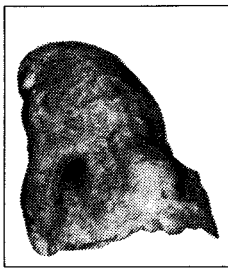
| | | | | | |
|-----------|-------|-------|--------|-------|-------|
| 委員長：竹島信宏 | | | | | |
| 担当理事：井上 健 | 三上芳喜 | | | | |
| 委員：伊藤以知郎 | 岡本三四郎 | 九島巳樹 | 清水 健 | 芹澤昭彦 | 寺井義人 |
| 富永英一郎 | 古田則行 | 星 利良 | 的田眞紀 | 矢納研二 | |
| 幹事：岡田真也 | 河内茂人 | 谷川輝美 | | | |
| 査読委員：相島慎一 | 青木裕志 | 明石京子 | 明瀬光里 | 秋葉 純 | 阿部彰子 |
| 阿部英二 | 安倍秀幸 | 阿部 仁 | 荒木邦夫 | 有泉 泰 | 有田茂実 |
| 有廣光司 | 有馬良一 | 飯田哲士 | 伊倉義弘 | 池田仁恵 | 池田桂子 |
| 池田 聡 | 池田純一郎 | 池本理恵 | 石井真美 | 石岡伸一 | 石川雄一 |
| 石谷 健 | 出馬晋二 | 磯西成治 | 井谷嘉男 | 市原 周 | 市村友季 |
| 伊東恭子 | 伊藤雅文 | 稲田健一 | 井野元智恵 | 今井 裕 | 今井律子 |
| 今野元博 | 今村好章 | 井村穰二 | 伊豫田 明 | 岩井幸子 | 岩崎雅宏 |
| 岩田 卓 | 上田善彦 | 上原 剛 | 宇佐美知香 | 碓井宏和 | 薄田勝男 |
| 白田実男 | 内田克典 | 内田好明 | 宇津木久仁子 | 馬屋原健司 | 梅澤 聡 |
| 梅澤 敬 | 浦野 誠 | 卜部省悟 | 卜部理恵 | 江口正信 | 蝦名康彦 |
| 遠藤浩之 | 小穴良保 | 及川洋恵 | 大井章史 | 大石徹郎 | 大井恭代 |
| 大金直樹 | 大亀真一 | 大久保文彦 | 大崎博之 | 大崎能伸 | 大谷 博 |
| 太田善夫 | 大塚重則 | 大野喜作 | 大林千穂 | 大原 樹 | 大平達夫 |
| 大森真紀子 | 緒方 衝 | 岡 輝明 | 岡 俊郎 | 岡部義信 | 岡本 聡 |
| 岡本吉明 | 小倉 豪 | 小椋聖子 | 尾崎 聡 | 尾崎 敬 | 小田義直 |
| 小野瀬 亮 | 尾松公平 | 小山田裕行 | 小山徹也 | 甲斐敬太 | 利部正裕 |
| 柿沼廣邦 | 垣花昌俊 | 郭 翔志 | 覚野綾子 | 笠井孝彦 | 笠松高弘 |
| 梶原直央 | 梶原 博 | 加勢宏明 | 片岡竜貴 | 片山博徳 | 香月奈穂美 |
| 加藤一喜 | 加藤 拓 | 加藤智美 | 加藤利奈 | 門田球一 | 加戸伸明 |
| 金尾祐之 | 金山清二 | 金子千之 | 鹿股直樹 | 神尾多喜浩 | 神山晴美 |
| 鴨井青龍 | 川越俊典 | 川崎朋範 | 川瀬里衣子 | 河野光一郎 | 河野裕夫 |
| 河原明彦 | 河原 栄 | 河原邦光 | 河村憲一 | 川村直樹 | 神田浩明 |
| 紀川純三 | 菊池 朗 | 木佐貫 篤 | 岸野万伸 | 鬼島 宏 | 岸本浩次 |
| 北澤莊平 | 北澤理子 | 北村隆司 | 木下勇一 | 木村文一 | 喜友名正也 |
| 京 哲 | 清川貴子 | 草苺宏有 | 串田吉生 | 工藤明子 | 久布白兼行 |
| 久山佳代 | 黒川哲司 | 黒住昌史 | 黒瀬圭輔 | 黒田 一 | 黒田 誠 |
| 小島淳美 | 小島 勝 | 小塚祐司 | 小西 登 | 小林裕明 | 小林博久 |
| 小林佑介 | 小林陽一 | 小宮山慎一 | 小山芳徳 | 近藤英司 | 近藤哲夫 |
| 近内勝幸 | 齊尾征直 | 齋藤生朗 | 坂谷貴司 | 坂本 優 | 嵯峨 泰 |
| 佐川元保 | 桜井孝規 | 笹川寿之 | 佐々木素子 | 笹 秀典 | 佐治晴哉 |
| 佐藤慎也 | 佐藤誠也 | 佐藤美紀子 | 郷久晴朗 | 澤崎 隆 | 澤田達男 |
| 塩澤 哲 | 品川明子 | 澁木康雄 | 澁田秀美 | 澁谷 潔 | 澁谷信介 |
| 島田宗昭 | 清水和彦 | 清水道生 | 清水禎彦 | 下釜達朗 | 下条久志 |
| 白波瀬浩幸 | 白山裕子 | 菅井 有 | 杉島節夫 | 杉谷雅彦 | 杉山 徹 |
| 杉山裕子 | 鈴木 淳 | 鈴木 直 | 鈴木雅子 | 鈴木正人 | 鈴木美和 |
| 進 伸幸 | 関田信之 | 関根浄治 | 園田顕三 | 駄阿 勉 | 多比良朋希 |

| | | | | | |
|-------|-------|-------|-------|-------|-------|
| 高倉 聡 | 高田恭臣 | 高野忠夫 | 高橋顕雅 | 高橋恵美子 | 高橋 円 |
| 高橋芳久 | 高松 潔 | 田口健一 | 田口雅子 | 武井英博 | 竹井裕二 |
| 竹下盛重 | 武田麻衣子 | 武田玲郁 | 竹原和宏 | 田尻琢磨 | 田勢 亨 |
| 橘 啓盛 | 楯 真一 | 田中一朗 | 田中耕平 | 田中尚武 | 田中浩彦 |
| 田中綾一 | 田中良太 | 棚田 諭 | 田沼順一 | 田畑 務 | 玉田 裕 |
| 田村浩一 | 千酌 潤 | 塚田ひとみ | 塚本徹哉 | 辻 浩介 | 都島由紀雄 |
| 津田浩史 | 土田 秀 | 筒井英光 | 角田 肇 | 寺戸信芳 | 寺畑信太郎 |
| 寺本典弘 | 寺本瑞絵 | 土居正知 | 田路英作 | 徳田雄治 | 渡具知 克 |
| 徳永英樹 | 戸澤晃子 | 富田裕彦 | 豊島将文 | 豊田進司 | 鳥居貴代 |
| 内藤嘉紀 | 中泉明彦 | 中尾佳史 | 長坂徹郎 | 中里宜正 | 中澤久美子 |
| 長嶋 健 | 永瀬 智 | 中谷行雄 | 中塚伸一 | 中村栄男 | 仲村 勝 |
| 中村力也 | 中山 淳 | 中山富雄 | 中山宏文 | 南部雅美 | 新倉 仁 |
| 西尾 浩 | 西ヶ谷順子 | 西川 鑑 | 錦見恭子 | 西野幸治 | 西村由香里 |
| 西村理恵子 | 西森 誠 | 西山憲一 | 布引 治 | 野田 裕 | 能登原憲司 |
| 野中道子 | 野村秀高 | 野村弘行 | 野本靖史 | 則松良明 | 羽賀博典 |
| 端 晶彦 | 橋口真理子 | 長谷川清志 | 長谷川哲哉 | 畠 榮 | 畑中一仁 |
| 秦 美暢 | 蜂須賀 徹 | 服部 学 | 羽鳥 努 | 羽原利幸 | 濱川真治 |
| 林 茂徳 | 林 俊哲 | 原田憲一 | 坂東健次 | 阪埜浩司 | 東田太郎 |
| 東 美智代 | 樋口佳代子 | 姫路由香里 | 平沢 晃 | 平田哲士 | 平林健一 |
| 廣井禎之 | 廣川満良 | 廣島健三 | 廣田誠一 | 福島裕子 | 福島万奈 |
| 福留伸幸 | 福屋美奈子 | 藤井丈士 | 藤田茂樹 | 藤田 勝 | 伏見博彰 |
| 藤山淳三 | 藤原 潔 | 藤原寛行 | 二神真行 | 古田玲子 | 古旗 淳 |
| 干川晶弘 | 星田義彦 | 細根 勝 | 堀 由美子 | 本間慶一 | 前田純一 |
| 前田宜延 | 増田健太 | 増田しのぶ | 町田知久 | 松井成明 | 松浦基樹 |
| 松浦祐介 | 松岡和子 | 松下 宏 | 松田陽子 | 松永 徹 | 松林 純 |
| 松本光司 | 松本慎二 | 松元 隆 | 丸川活司 | 丸田淳子 | 丸山康世 |
| 丸 喜明 | 三浦弘守 | 三浦弘之 | 三上幹男 | 水野美香 | 三田和博 |
| 三橋 暁 | 皆川幸久 | 湊 宏 | 南口早智子 | 南 優子 | 三村明弘 |
| 宮井由美 | 宮城悦子 | 宮城 淳 | 三宅真司 | 三宅康之 | 宮嶋葉子 |
| 宮本朋幸 | 棟方 哲 | 村田哲也 | 望月紀英 | 元井 亨 | 元木葉子 |
| 森定 徹 | 森澤宏行 | 森下明博 | 森下由紀雄 | 森 康浩 | 森村 豊 |
| 安岡弘直 | 安田政実 | 矢田直美 | 谷田部 恭 | 柳井広之 | 矢野恵子 |
| 矢野博久 | 山上 亘 | 山口知彦 | 山口 倫 | 山崎龍王 | 山下 博 |
| 山田壮亮 | 山田恭輔 | 山田隆司 | 山田 隆 | 山田鉄也 | 山田範幸 |
| 山本晃人 | 山元英崇 | 横井豊治 | 横尾英明 | 横瀬智之 | 横山俊朗 |
| 横山宗伯 | 横山良仁 | 吉岡治彦 | 吉澤明彦 | 吉田浩一 | 吉田 勤 |
| 吉田朋美 | 吉野 潔 | 吉見直己 | 米田 操 | 米山剛一 | 梁 善光 |
| 若 狭朋子 | 鷺谷清忠 | 和田直樹 | 渡邊 純 | 渡辺寿美子 | 渡部 洋 |

(50音順)



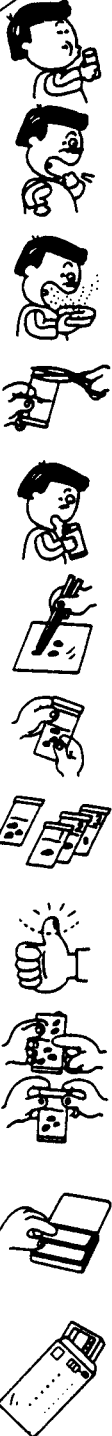
左側：長期間喫煙者の肺



右側：非喫煙者の肺

肺がん予防・早期発見のために

たんのげんさ 喀痰細胞診のすすめ



【特長】

- 1 簡便な「ポスト投函」による郵送で、高い受診回収率が期待できます。
- 2 携帯便利な「ボックス型」で、「何時」でも「何処」でも「採痰」が可能です。
- 3 採痰後、「迅速かつ効率的」な「直接塗抹法」で高い処理能力を有し、検診に適しています。
- 4 保存液は、「細胞の形態保存」「染色性」に十分な配慮がされています。
- 5 検鏡下で、「生痰と同様な所見」が得られ、検索が容易です。
- 6 蓄痰法で、特に肺門部癌の「陽性率80%」以上の検出率です。

本品は、東京医科大学早田 義博名誉教授、加藤 治文名誉教授のご指導で作製しました。50%エタノール、2%カーボックス、0.5%チモール、生食水を保存液とした「郵送方式を特長」とし、肺がんの早期発見を目的とした喀痰細胞診専用容器です。

※容器発注及び受検方法などの詳細は、
下記へお問い合わせ下さい。

製造発売元



メディカルケアセンター

〒340-0017 埼玉県草加市吉町5丁目11番8号 ☎048-927-3628

推薦 東京医科大学外科学教室