

リーメンビュージェル（Rb）治療マニュアル

- 先天性股関節脱臼（発育性股関節形成不全）に対する

安全な装着を目指して -

日本小児股関節研究会リーメンビュージェル治療に関する

ワーキンググループ作成

平成 23 年度版

Ver 1.2

I. はじめに

(1) マニュアル作成に至る経緯

リーメンビューゲル (Riemenbügel (Rb), Pavlík harness) は旧チェコスロバキアの Pavlík により考案され、鈴木良平先生によってわが国に導入された先天性股関節脱臼に対する治療用装具です。現在、本装具は先天性股関節脱臼の治療に際して、第一選択の治療法といっても過言ではありません。しかしながら、本装具が股関節に対してまったく安全かつ優しい治療手段ではないことも判ってきました。装具の不適切な使用により、却って股関節の病態を複雑化し、治療を難しくすることで成績不良例が生じることも少なくありません。また、適切に使用しても大腿骨頭壊死 (Perthes 病様変化) の発生は皆無ではありません。

本マニュアルを作成するに至った経緯は、第 47 回日本小児股関節研究会で取り上げた主題を端緒としております。同研究会では「わが国におけるリーメンビューゲル治療の現状」を主題として取り上げました。その際に Rb 治療に関するアンケートを行った結果、装具の適応病態、適応年齢、装着期間など装具の運用方法が施設によってまちまちであることが判明しました。運用方法にこれほどの差異があるということは、Rb 治療に習熟していない整形外科医にとって準拠すべき規範がないのも同然で、そうした医師が先天性股関節脱臼を取り扱うことによって、前述の病態の複雑化や骨頭壊死発生の増加など、不幸な治療結果を招くことが危惧されます。こうした現状に鑑み、より安全かつ効果的な Rb の使用法を普及させることを目指し、日本小児股関節研究会幹事を中心とした「リーメンビューゲル治療に関するワーキンググループ」を立ち上げ、マニュアル作成に取り組んだ次第です。

(2) マニュアル使用にあたっての注意事項

マニュアルは Rb 治療の経験があまりない整形外科医が、比較的安全にかつ効果的に Rb 治療ができることを目的としております。

症例毎の病態の違いから、マニュアルに準じて治療を行ったとしても決して全例が整復できるというわけではなく、骨頭壊死などの有害事象の発生が皆無となることもありません。また、治療に習熟している整形外科医にここで述べる Rb の使用方法を強制するものでもありません。

ここで取り上げている「先天性股関節脱臼」とは狭義の意味 (完全脱臼) で使用しており、先天性股関節亜脱臼、臼蓋形成不全はそれぞれ、「亜脱臼」、「臼蓋形成不全」の名称で使用しております。

マニュアルでは治療適応病態として、「脱臼」のみを取り上げております。もちろん、「亜脱臼」についても適応とする小児整形外科医が多いのですが、亜脱臼 (あるいは不安定股) や臼蓋形成不全の病態がかなり曖昧で、医師の間でも認識に差異があることから、このマ

マニュアルでは亜脱臼（あるいは不安定股）や臼蓋形成不全は扱っておりません。

Rbの装着や調整にあたっては、決して義肢装具士任せにしないで、必ず整形外科医が処方し、調整し、装着することが治療の前提です。

診断、治療に確信がもてない場合には、このマニュアルに拘泥せず、小児整形外科を専門とする医師を紹介することを推奨します。

このマニュアルに関するご意見、ご要望等は日本小児整形外科学会事務局までお寄せください。このマニュアルは皆様のご意見をもとに毎年改定していく予定です。

平成 23 年 12 月 7 日

日本小児股関節研究会

リーメンビューゲル治療に関するワーキンググループ

II. 先天性股関節脱臼（発育性股関節形成不全）の診断について

従来は出生前もしくは出生後に股関節が関節包内で脱臼している状態を先天性股関節脱臼と称していました。近年、出生後にも脱臼が生じることがわかってきたため、現在では発育性股関節形成不全と称することが多くなっています。この概念には脱臼以外に、亜脱臼や臼蓋形成不全、新生児股関節不安定症も含まれています。脱臼とは軟骨性の臼蓋と骨頭の接触が完全に断たれた状態をいいます。しかし、脱臼であっても臼蓋唇など臼蓋側の構成体と骨頭との接触がないわけではなく、臼蓋唇の形態や臼蓋唇と骨頭との関係が正常股と脱臼股あるいは亜脱臼股を区別する上で重要です（図1）。

種々の理学所見とともに、各種の画像診断、家族歴や周産期状況などから総合的に発育性股関節形成不全の診断を行う必要があります（表1）。

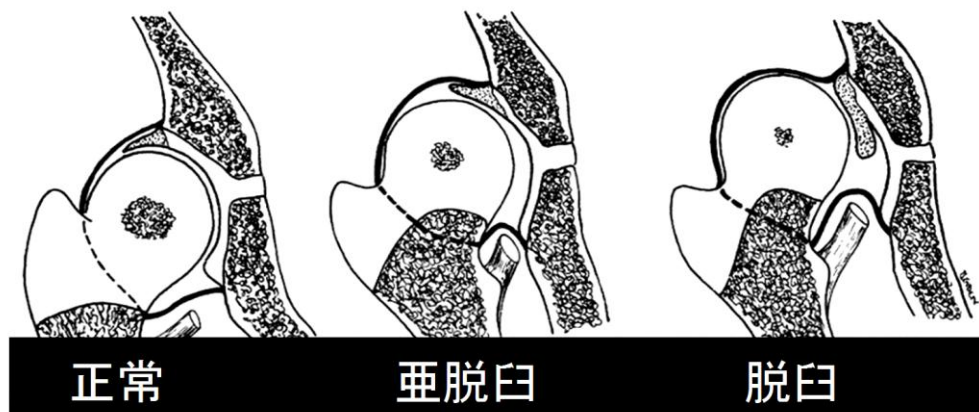


図1 正常股、亜脱臼股、脱臼股の臼蓋と骨頭のアライメント（Dunn PM, 1972 より）

臼蓋唇の形態、臼蓋唇と骨頭の位置関係に注意

（1）理学所見

■開排制限（図2）

骨盤が傾斜しないよう両側の下肢を持ちながら水平に固定します。股関節を90°屈曲位とし、この状態で外転する運動を開排運動といいます。開排角度を床に対する垂線と大腿骨軸との成す角で表すならば、開排角が70°以内に制限されている場合を、「開排制限あり」とします。乳幼児の脱臼では通常、開排制限が認められます。診察の際にこの角度を記載することをおすすめします。しかし、年長児や関節弛緩性の高度な脱臼例などでは開排制限が無いことがあり、注意が必要です。

開排制限は内転筋群の拘縮状況を捉えているともいえるので、股関節を90°屈曲位として評価することが重要です。屈曲角度が大きかったり小さかったりすると評価に違いが出

る場合があります。

*開排制限があるからと言って、必ずしも脱臼しているとは限りません。むしろ脱臼（亜脱臼も含めて）が無くとも開排制限の認められる例が多いことも事実です。

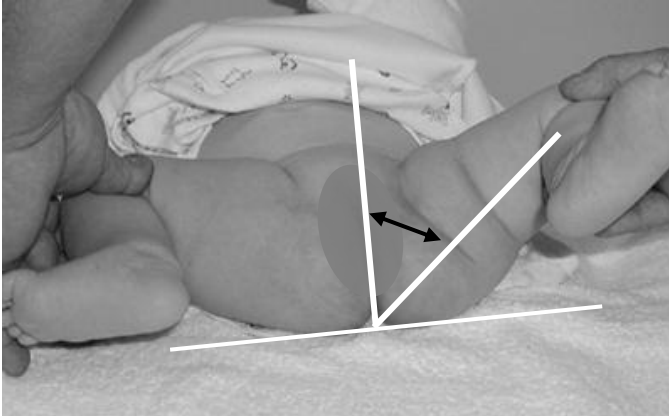


図2 開排制限と開排角度（ \leftrightarrow ）

■皮膚溝の非対称（図3、4）

脱臼では大腿部近位や鼠径部の皮膚溝が非対称となりますが、正常股でも非対称な場合がしばしばあり、特異的な所見とはいえません。

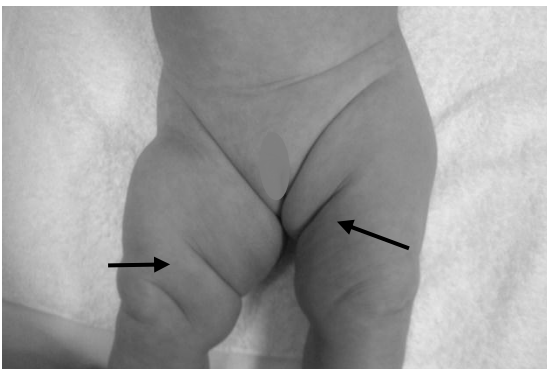


図3 大腿皮膚溝の非対称

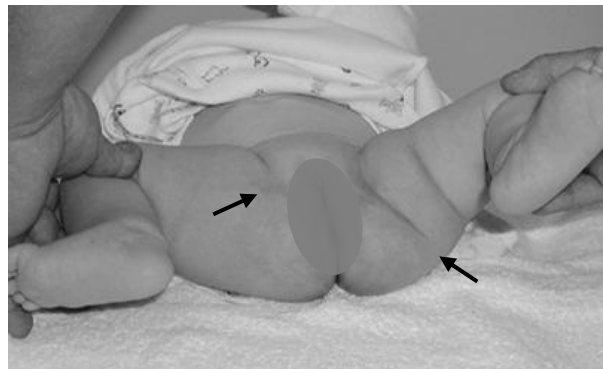


図4 鼠径皮膚溝の非対称

■Allis 徴候（Allis' sign）（図5）

両側の股関節、膝関節を屈曲し、膝を立てた状態で膝の高さを比較すると、脱臼側では膝の高さが低くなります。この場合、「Allis 徴候 陽性」とします。両側脱臼例では陰性になります。非脱臼側に外転拘縮がある場合が多く、両側下肢をくっつけなくて、すこし離して調べるのがよいでしょう。

*Allis 徴候とは別に、Galeazzi 徴候も脱臼による患側下肢短縮を見分ける手技として使用される場合があります。これは仰臥位で両側股関節を90°屈曲した状態で下肢の高さをみ

る手技です。

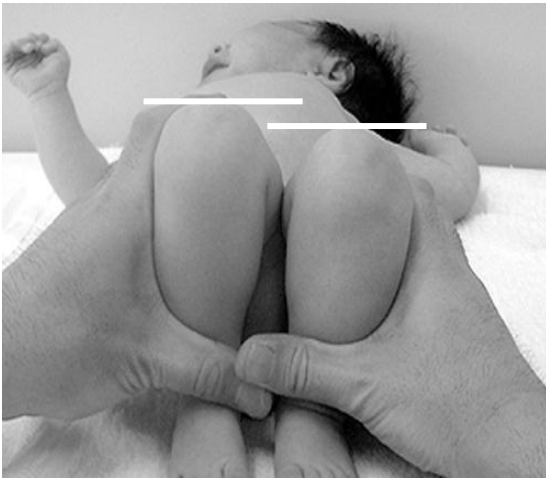

図5 Allis 徴候 (Allis' sign)

■Ortolani のクリックテスト (Ortolani's sign)

両側股関節を 90 度屈曲位、膝を強い屈曲位として検者の母指を大腿近位部内側に他指を外側におき大腿部を把持します。大転子を示・中指で押しながら開排を強くしていくと、脱臼がある場合には骨頭が臼蓋内に整復されることにより生ずるクリックが感じられます。逆に大腿長軸に力を加えながら、股関節の開排を減じて行くと、骨頭が臼蓋縁を乗り越え脱臼する際にクリックが感じられます。

新生児ではクリックは出やすく、年長になるとともに出にくくなります。クリックが感じられない（整復されない）脱臼も少なくありません。

**クリックテストは骨頭を傷害する危険性があるために無理に行わず、また何度も行わないように注意して下さい。*

■Barlow テスト (Barlow's test) (脱臼誘発テスト)

Ortolani テストが主に脱臼股に対する整復時のクリックをみているのに対して、Barlow テストは脱臼あるいは不安定性を誘発させる検査手技です。Ortolani テスト同様に股関節 90 度屈曲、膝関節を強く屈曲し、検ずる側の大腿を把持し股関節を軽度内転内旋位として、大腿を軸方向に後方へ圧迫します。これによって骨頭が臼蓋内から押し出される感じ、あるいは脱臼することにより生ずるクリックが感じられます。圧迫をゆるめることで元に戻るようなら不安定股 (unstable hip) です。

**前述の危険性に加えて、新生児期は股関節が柔らかいことから何度も手技を繰り返すと股関節の不安定性を惹起することになるので、本テストは推奨しません。*

■股関節のアライメント (脱臼や亜脱臼) の確認 (触診による)

股関節を開排位として、坐骨結節と大転子の位置から股関節のアライメントを確認する方法です。左股関節を検ずる場合は、検者の右手で左下肢を開排位に把持し、検者の左手

示指を坐骨結節に、中指を大転子に置きます。この状態で、示指と中指の位置が背腹側、頭尾側方向とも同一面にあれば股関節のアライメントは正常です。脱臼の場合は大転子の位置は頭側および背側（後方）に位置するため、示指に対して中指がより頭側かつ背側（後方）に位置します（図6）。

Rb 装着後も本手技にて整復状態を確認します。整復されていれば上記のように示・中指が同一面に触れます。同一面でない場合、特に大転子が背側方向に大きく触れる場合は、骨頭は臼蓋に対して後方に位置し完全に整復されていない状態です。

** この触診手技は、開排位での股関節アライメントをみているのであり、伸展位でのアライメントとは違う場合があることを理解しておく必要があります。*

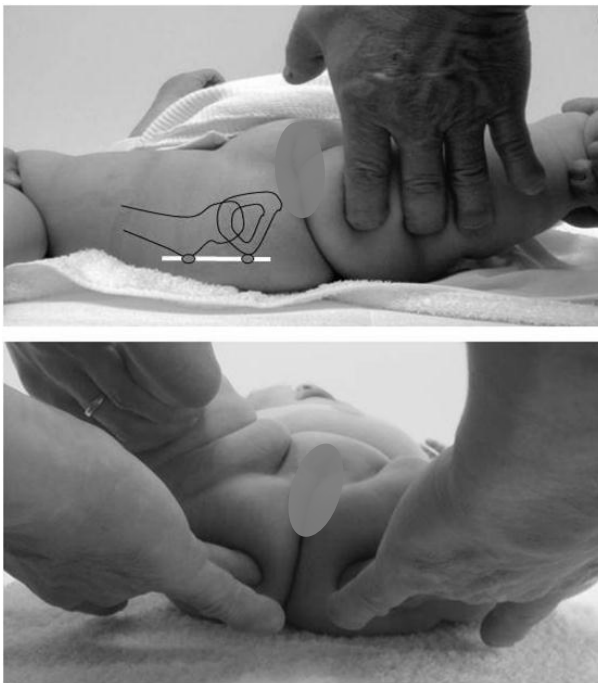

図6 触診による大腿骨頭位の評価

上段：左股関節の触診手技 シェーマ中の○は大転子と坐骨結節の位置

下段：健側（左股関節）との比較による触診所見の違い

（2）画像診断

① 単純X線像（図7）

単純X線像の読影にあたって重要なのは、骨盤や下肢の肢位が適切な状態で撮影されているのを確認することです。特に骨盤の傾き（後傾や前傾あるいは回旋）に注意して下さい。骨盤が傾いた状態で撮影された単純X線像では正確な評価や計測ができません。閉鎖孔の形に注目し、左右差や形態の異常がないかどうかチェックして下さい。片側のみ撮影

されたような画像は論外です。また性腺防御についても配慮して下さい。

通常、正面像から関節のアライメントを評価します。乳児期早期の股関節では大腿骨近位骨端核は出現しておらず、種々の補助線から評価します。左右の Y 軟骨部の腸骨下端部を結んだ線を Y 軟骨線、あるいは Hilgenreiner 線といいます。臼蓋最外側（臼蓋嘴）を通り、Y 軟骨線に直交する線を Ombrédanne 線あるいは Perkins 線といいます。正常股関節では大腿骨頭核は Y 軟骨線より下方、Ombrédanne 線より内側に位置します。これに対して脱臼股では、Y 軟骨線より上方あるいは Ombrédanne 線より外側に存在します。また、正常股関節では大腿骨頸部内側と恥骨下端縁は連続した曲線につながり、これを Shenton 線といいます。腸骨翼の外縁と大腿骨頸部外側も Calvé 線と呼ばれる連続した曲線につながることができます。脱臼股では両線は連続しなくなります。

臼蓋の最内外側端を結ぶ線と Y 軟骨線の成す角を臼蓋角 (α 角) といいます。乳児期（生後 3-4 か月）の正常股では臼蓋角は 30 度以下とされ、脱臼股では通常これより大きな値を呈します。また正常股の臼蓋形態は凹型ですが、脱臼股では直線状あるいは下方凸となることがあります。臼蓋角や臼蓋形態の異常がある場合を「臼蓋形成不全」と呼び、脱臼股にみられる異常の一つです。

Distance a（山室の a 値）は大腿骨近位骨幹端上縁中央から Y 軟骨線におろした垂線の長さ、Distance b（山室の b 値）は大腿骨近位骨幹端上縁中央から坐骨外側縁までの距離であり、いずれも脱臼度の指標として用いられます。

* 単純 X 線撮影方法には、von Rosen 撮影（股関節 45 度外転、最大内旋位での正面像）、Lorenz 第 I 肢位撮影（最大開排位での正面像）、ラウエンシュタイン (Lauenstein) 撮影などが行われることがあります。

② 超音波断層法 (Ultrasonography) (図 8)

超音波断層法は、超音波の物理特性により乳幼児の軟骨や軟部組織を直接描出できます。放射線被爆がなく利便性が高く、組織分解能がよいことから、小児股関節に対する画像診断法として確立しています。股関節の側方から超音波プローブをあて、股関節の冠状断像を描出する Graf 法や関節前面からスキャンし、関節の横断像を描出する前方法（鈴木）があります。超音波断層像では骨のみならず、骨頭軟骨や臼蓋唇、臼蓋軟骨を直接描出でき、Graf 法では軟骨性骨頭と骨性・軟骨性臼蓋、臼蓋唇の配列状況、 α 角（単純 X 線計測値の α 角ではありません）および β 角から脱臼の診断や股関節異常が評価できます。一方、前方法では Rb 装着後の脱臼の整復状況を確認することができます。

* 撮像手技や画像の評価には習熟が必要なため本マニュアルでは紹介に止めます。Graf 法の詳細については、「日本整形外科超音波研究会」のホームページを参照して下さい。

URL ☞ <http://ortho.med.nagoya-u.ac.jp/jasou/>

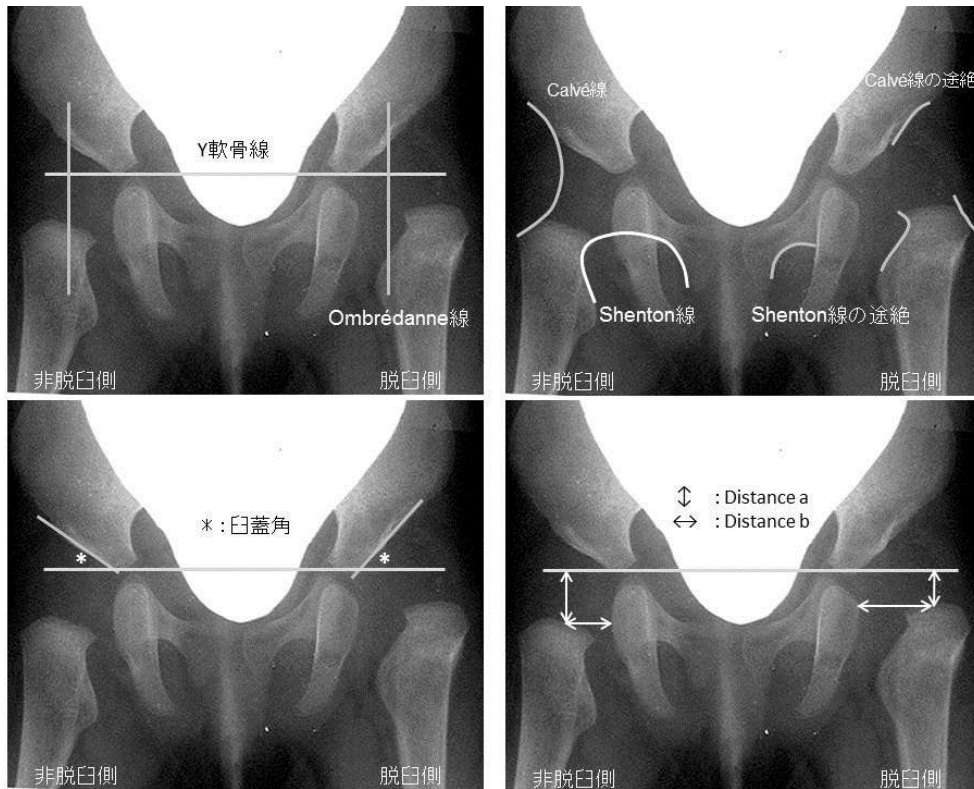
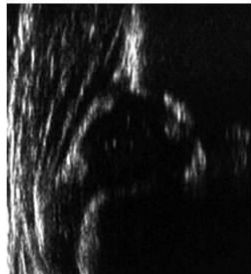


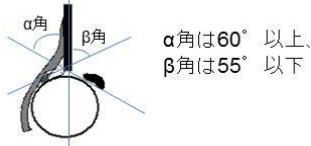図7 単純X線正面像

Graf分類 Type Ia

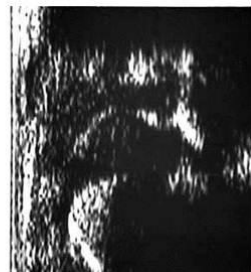

Type Iaは正常に発達した股関節

骨性臼蓋の被覆: 十分
 骨性臼蓋嘴の形: 鋭角
 軟骨性臼蓋の形: 幅が狭い三角で広く骨頭を覆う



Graf分類 Type IV



Type IVは高位脱臼

骨性臼蓋の被覆: 貧弱
 骨性臼蓋嘴の形: 平坦
 軟骨性臼蓋の形: 骨頭の内下方で骨頭と腸骨に挟まれる軟骨膜が骨頭より内下方にたるむ

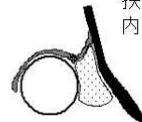

図8 Graf法による脱臼股の超音波断層像

Graf法では軟骨性骨頭と骨性・軟骨性臼蓋、臼蓋唇の配列状況、α角およびβ角から脱臼の診断や股関節異常が評価できます。

③ MRI (図 9)

放射線被爆がなく非侵襲的画像検査です。軟骨性骨頭や骨頭核、骨性臼蓋、臼蓋軟骨や臼蓋唇、関節包、靭帯などが任意のスライス面で描出され、関節構成体の空間的配列を明瞭に把握できます。通常は T1 および T2 強調画像を coronal 像および axial 像として撮像します。また、生化学的情報を画像化できることから、骨頭壊死が早期からの確に把握、評価できるという利点もあります。反面、検査に時間がかかり、小児では鎮静が必要なことから、外来で簡便に施行できる一次的画像検査ではありません。

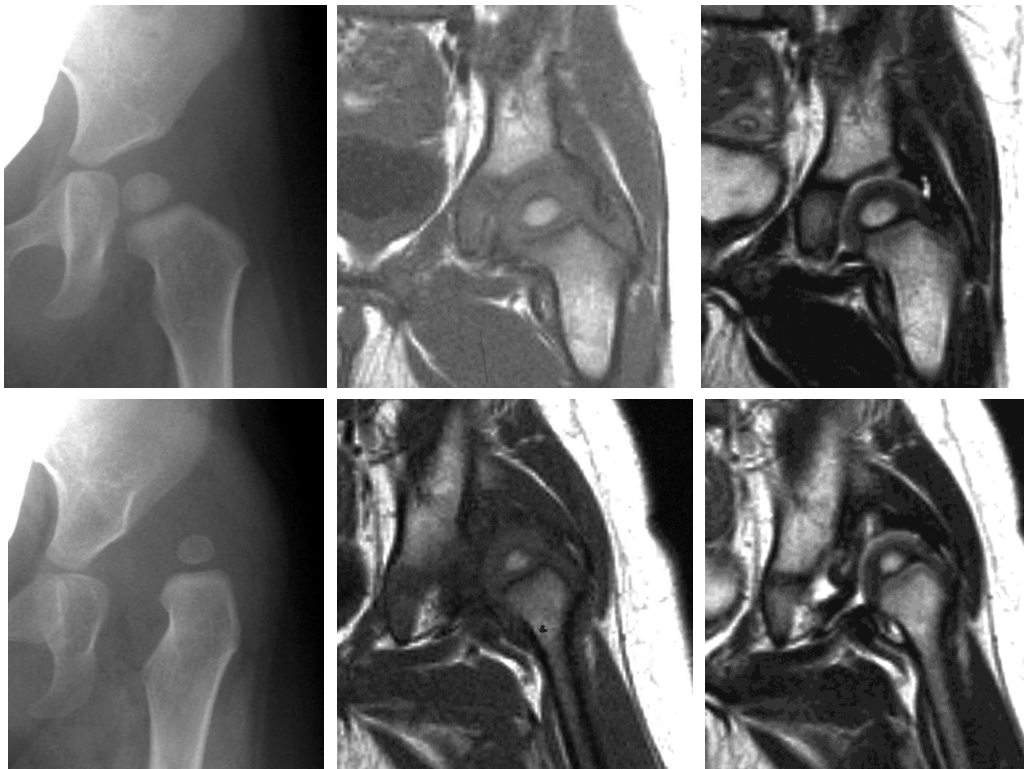


図 9 正常股（上段）と脱臼股（下段）の単純 X 線像と MRI

正常股では T1 強調像（中央列）、T2 強調像（右列）とも軟骨性骨頭と臼蓋軟骨が完全に接触しています。T2 強調像では臼蓋軟骨の外側に連続して臼蓋唇が楔状の無信号領域で描出されます。骨頭と臼蓋底の間には無信号の索状を呈する円靭帯がみられます。脱臼股では脱臼した軟骨性骨頭と臼蓋の間に内反肥厚した臼蓋唇や引き伸ばされた円靭帯が描出されます。

④ 股関節造影 (図 10)

股関節内に造影剤を直接注入し、臼蓋軟骨や臼蓋唇と軟骨性骨頭を描出できるようにして X 線撮影を行う方法です。これらの位置関係を把握するのに有用な方法で、開排位や外転位など肢位による状態変化を確認することが可能となります。しかし、小児では麻酔が必要となる侵襲的な検査であり、治療難航例などの特別な場合にのみ行われる検査です。

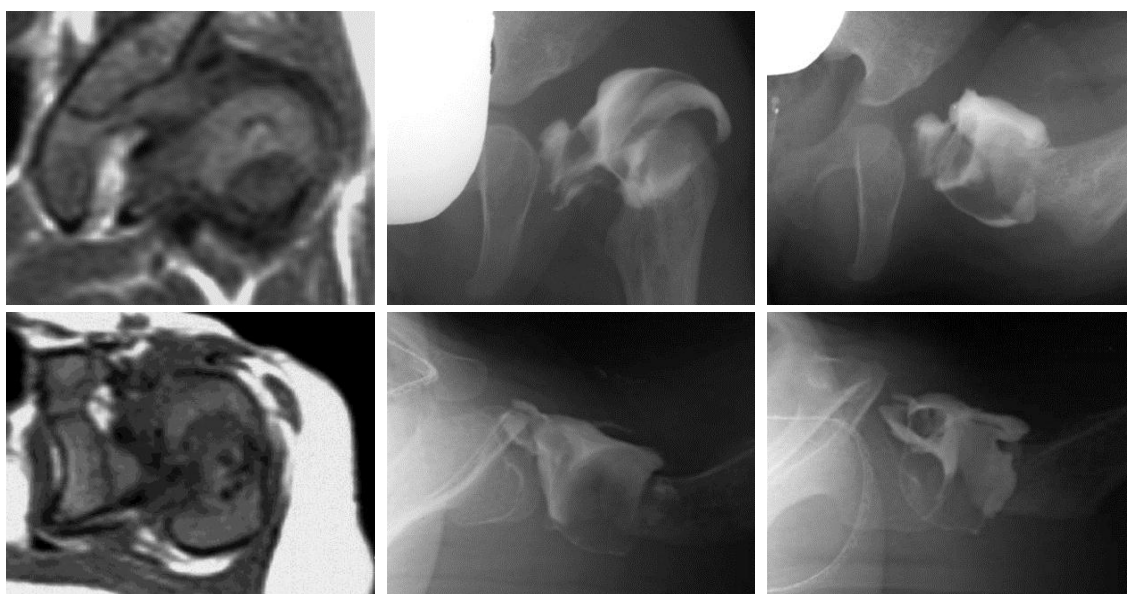

図 10 脱臼股の MRI と造影像

上段は正面像（coronal 像）で下段は側面像（axial 像）です。左の造影像は中間位（脱臼位）で、右の造影像は開排位（整復試位）です。このように機能的な撮影を行って、軟骨性骨頭と臼蓋の位置関係および臼蓋唇などの軟部組織の状態を確認することができます。

表 1 先天性股関節脱臼（発育性股関節形成不全）の診断

<p>リスクファクター</p>	<p>家族歴や周産期の状況など 性別（女兒に多い） 脱臼の家族内発生歴 分娩胎位（骨盤位に多い） 出生時期（秋・冬生まれに多い）</p>
<p>理学所見</p>	<p>開排制限 大腿皮膚溝の非対称 下肢の短縮 下肢の短縮（Allis' sign） クリックテスト（Ortolani's sign） 脱臼誘発テスト（Barlow's test） 股関節の位置の確認（触診による） 斜頸や足部変形、他部位の奇形性変化の有無など</p>
<p>画像診断法</p>	<p>単純 X 線像 超音波断層像（Graf 法、前方法など） MRI 関節造影</p>

Ⅲ. Rb 装着の実際

Rbにより脱臼整復を行うにあたっては、Rbの採寸、調整、装着の過程を経ますが、すべてを義肢装具製作士任せにすることは厳に慎むべきです。医師自らが装具の調整や装着を行うべきです。

以下、家族への説明、Rb治療の適応、調整、装着後の管理、再装着方法など治療前および治療開始後の注意事項について述べます。

(1) 家族への説明

①Rbは先天性股関節脱臼に対して最も多用される初期治療手段であり、世界中で広く使用されております。しかし、全ての脱臼に適応があるわけではなく、月齢（年齢）や股関節の状況によっては他の治療法を先行させる場合もあります。

②Rb治療は下肢の自由な運動をあまり妨げず、股関節に比較的優しい治療方法です。しかし、整復率には限界があり、骨頭壊死やその他の有害事象の発生は皆無ではありません。

③Rb治療による整復率は80-90%程度、骨頭壊死の発生率は5-15%程度です。

④Rbで順調に整復されないRb難航例は10-20%程度あり、こうした重度例は他の方法により治療します。

⑤Rb治療開始直後、児は不機嫌となり、泣泣することがあります。この場合は抱っこをするように指導して下さい。少なくとも脱臼は仰臥位で股関節周辺の筋緊張が減じた状態で整復されることから、なるべく筋緊張のとれた状態を維持することが重要です。抱っこや、授乳など様々な方策を講じてどうしても泣き止まない場合や、オムツを交換した時に足を触っただけでも号泣するような場合は、Rbの除去を検討します。

⑥Rb装着開始後1週以内に脱臼の多くは整復されます。整復直後は脱臼側下肢の自動運動はほとんど消失し、関節周辺の腫脹がみられることがしばしばあります。整復後1-2週から徐々に動きが出現し、整復も安定化してきます。整復位が安定するとともに、入浴を許可しますが、その場合、下肢の動きは児に任せ、無理に伸展位にしたり、開排位を減じるようなことはしないようにします。

⑦Rb装着開始後2週間ほど待機しても整復されない場合、脱臼したままの股関節構成体と装具の相互作用によって病態がより重度化する可能性があるため、装具を除去します。こうした場合は一定の期間において「再装着」治療を行うこともあります。

⑧治療中の合併症の中で、もっとも問題となるのは骨頭壊死です。骨頭壊死の発生原因は明らかではありませんが、治療中に過開排状態が続くことも発生の一因となり得ます。従って、装着後に急に開排位（仰向けで膝が床につくまで）をとらないように、下腿に枕や布団などを入れて過開排を避けるようにします。

- ⑨衣類は下肢の運動が十分可能で、ゆったりしているものを選んで着せるようにします。
- ⑩オムツを交換する際は、お尻の下に手を入れて股関節が開いたままの状態を保って交換して下さい。その際になるべく股関節を閉じないように注意する必要があります。
- ⑪股関節が開き、下肢の運動を妨げないような抱っこ（主に縦抱き）をすることが重要です。下肢を挟み込むような抱っこ（主に横抱き）や、スリング、幅の狭いキャリーなどを用いると、股関節が閉じた状態で下肢の動きが制限される場合があります、これは避けるようにします。
- ⑫Rbの装着期間は通常は3から4ヵ月間程度です。Rb除去後も骨成長終了時までの定期的な観察が必要です。
- ⑬その他
遺残性亜脱臼など経過不良の場合は補正手術を要する場合があります。個別に対応する必要がありますので、詳細についてはその都度説明します。

2) Rb 治療の適応

①装着月齢

Rbによる脱臼整復の機序は患側大腿の重みによる梃子作用であることが判明しており、本装具は未熟な股関節に対し必ずしも安全かつ優しい治療手段ではありません。新生児期に脱臼と診断された場合でも、まずは脱臼が重度化せぬよう適切な育児を指導しながら待機し、自然治癒を期待するとの意見が多くあります。ここでいう「適切な育児」とは、股関節の伸展を強制せず、下肢自動運動を妨げぬような衣服の着用や抱っこなどをいいます。頸定がえられ下肢の自動運動が活発化する生後3ヵ月からRb治療を開始するとの意見が多く、児が容易に寝返りを行うような月齢になれば整復自体が難しくなることから、生後6から7ヵ月を適応上限とする意見が一般的です。

** 早期に脱臼が整復されると股関節の成長が促されることから、新生児期に下肢の動き、特に過開排に注意しながらRbを用いるとの意見があります。一方、月齡があがっても、整復率は下がるものの骨頭壊死の危険性が高くなるわけではないため1歳以上でもRbを用いるとの意見もあります。*

②股関節の状況

著しい開排制限を呈する症例、高位脱臼例（Grafによる超音波断層法にてタイプIV例、単純X線計測での山室a値が5mm以下例など）では整復が困難となります。また整復された場合は、骨頭壊死発生の可能性が高くなります。

** このような場合は、最初からRbを使用するのではなく、1-2週間の牽引治療を行い開排制限や高位脱臼を是正した後にRbを装着する、との意見が半数を占めています。*

(3) Rb の調整 (図 11、12)

■Rb は肩バンド (左右の肩バンドは背中で交差)、胸 (胴) ベルト、前後の吊り (あぶみ) バンド、吊りバンド固定用の下腿上方および下方ベルトから成っています。

■胸ベルトの位置は乳頭の高さに位置するように肩バンドで調整します。胸ベルトの締め付け具合は、児の呼吸の妨げとならぬように、ベルトの下に手のひら全体が入るくらいとします。

■吊りバンド固定用下腿上方ベルトは膝の直下におきます。児が膝を曲げた際にベルトで膝窩部を圧迫しない程度の高さとしますが、低すぎではいけません。

■下腿下方ベルトは足関節内外果の直上におきます。吊りバンドは内側 (前方)、外側 (後方) とともに下腿の中央を通るように、上下の下腿ベルトで調整します。

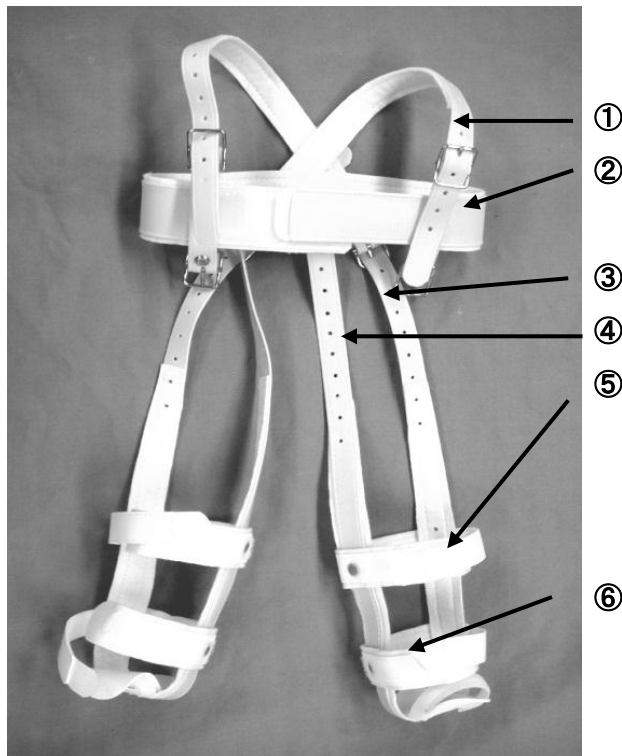


図 11 Rb 展開写真

①肩バンド、②胸ベルト、③外側(後方)の吊りバンド、④内側(前方)の吊りバンド

⑤吊りバンド固定用下腿上方ベルト、⑥吊りバンド固定用下腿下方ベルト

■内側(前方)吊りバンドの長さを調整することによって、股関節の屈曲の程度を設定します。股関節の屈曲角度は装着当初は両側とも 100 度程度とし、整復を確認後 90 度に減ずる方法が一般的です。

* 初期には屈曲角度を 90 度とし、その後 100 度以上まで強くし、整復が得られたならば再度元に戻す方法、児が Rb 装具に慣れるよう最初の数日間は 60～70 度とし、その後に 100 度以上まで増加する方法などがあります。

* 股関節の屈曲を極端に強くすると、大腿神経麻痺、閉鎖孔脱臼の発生の可能性があります。

■ 外側ベルトは内側ベルトよりやや緩めとします。外側ベルトの締め付けがきついと、膝の外反変形をきたすことがあります。肩および吊りバンドは長さを調整する必要があるのので、バックルで長さを固定できるものが適切です。

* 児の下肢の自動運動にて長さが変化するような材質や構造のものは不適切です。また、家族が長さを変えることも好ましくありません。

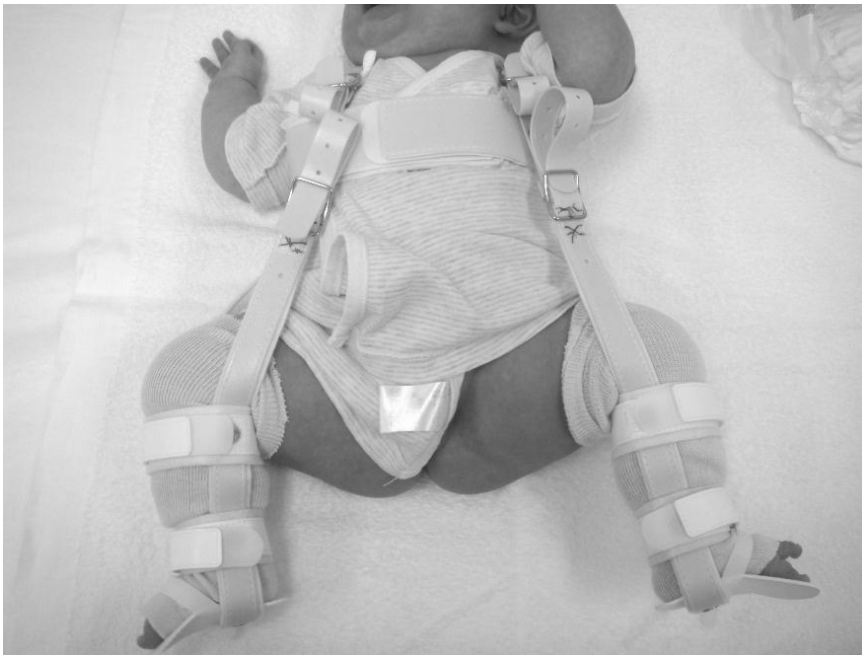

図 12 Rb 装着直後の状態

内側(前方)吊りバンドの長さを調整することによって、股関節の屈曲の程度を設定します。

(4) Rb 装着後の管理

■ 装着後は整復が確認され、安定するまでは週に 1-2 回以上の頻度で外来にて股関節の状態の確認、バンドの調整などを行います。装着後は膝から下腿に枕を入れ過開排を防止します(図 13)。

* 通常、脱臼股では開排制限が相当強く、開排角が 70° 近くなることはほとんどありません。従って、Rb 装着時の過開排防止の目安となる開排角は 70° あたりとするのが安全と考

えます。

■整復は Rb 装着後 1 週以内に起こることがほとんどです。整復されると、開排制限が消失し、脱臼側の股関節周辺、特に殿部にしばしば腫脹がみられます。また、児は脱臼側下肢を動かさなくなります。整復の確認は触診あるいは前方法による超音波断層法で行い、必要に応じて X 線像で補完します (図 14)。

* 整復後の外来での股関節の確認は触診あるいは超音波断層法にて行い、X 線撮影は極力避けるように心がけます。

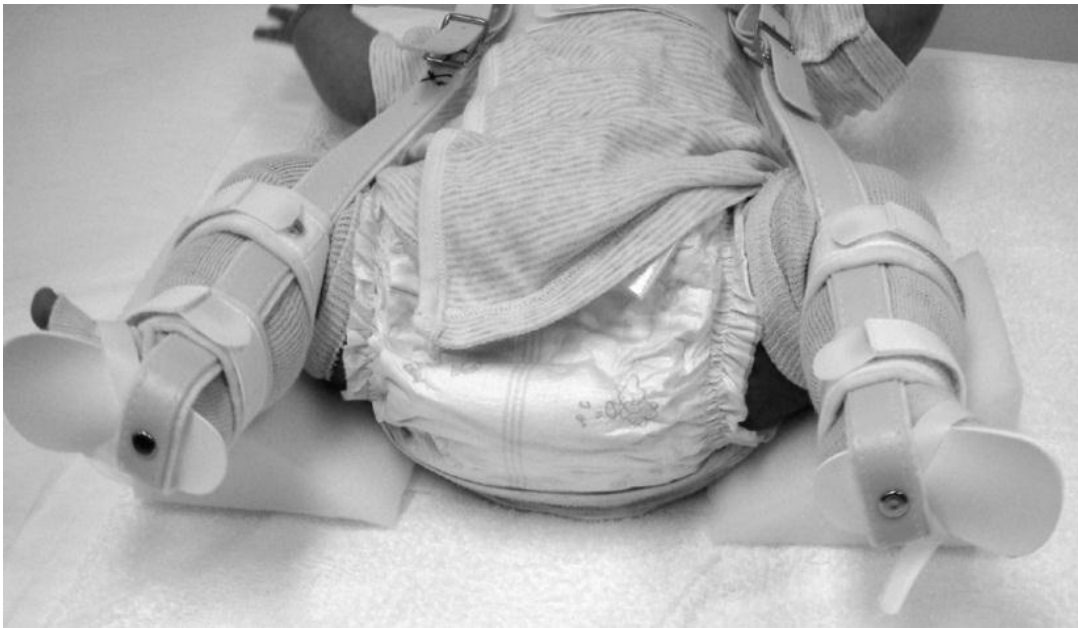

図 13 Rb 装着後の過開排防止

Rb 装着後は膝から下腿に枕を入れ過開排を防止します。

* 整復後に股関節の腫脹や発赤、熱感が極端に強く、患側下肢の自動運動がまったくみられず、数日間にわたって児が不機嫌な場合は、骨頭壊死発生の危険性が高いため Rb 除去を考慮します。

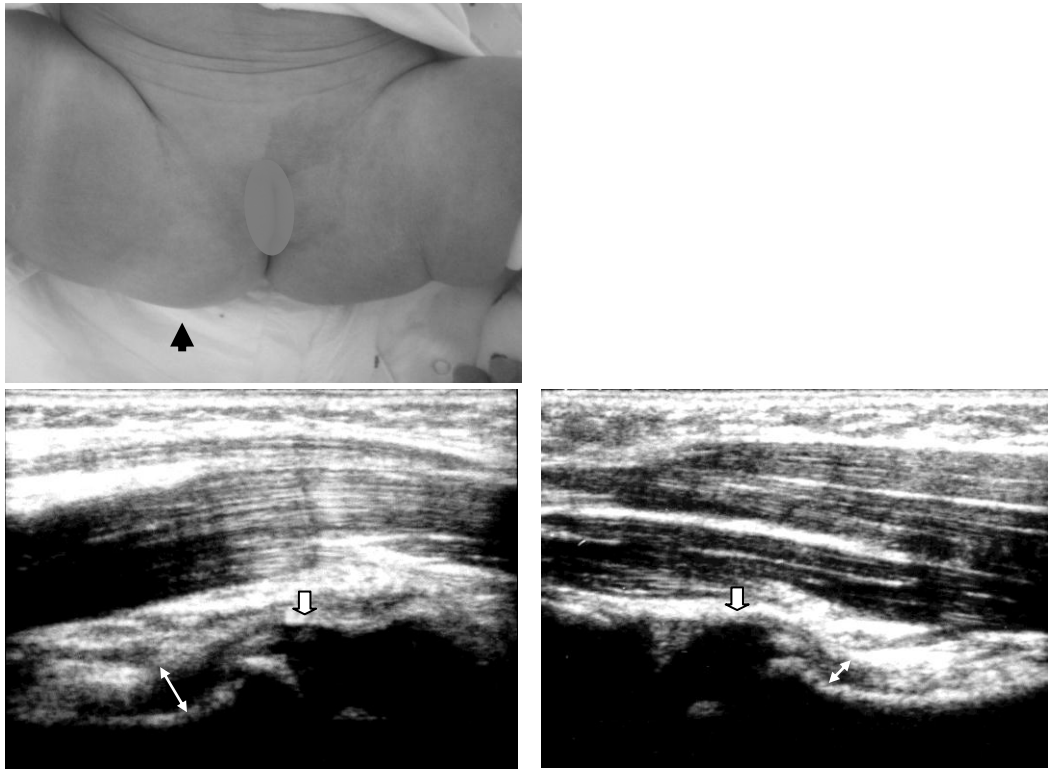


図 14 整復後の股関節の腫脹と超音波断層法（前方法）による整復の確認

（右先天性股関節脱臼例）

上段：整復後の臀部の腫脹（▲）

下段：両股関節とも軟骨性骨頭（⇩）の位置は同様であり、右股関節が整復位にあることが確認できる。

整復された右股関節内（下段左図）には関節腫脹が見られる（↔）。

（なお、本図の超音波断層法は鈴木の方法とは若干異なっています。）

■整復が確認できたら、前方吊りバンドをゆるめて、股関節の屈曲を減じます。整復後 1-2 週で腫脹は軽減し、自発運動も足部から始まります。この頃には股関節は安定してきます。

* 患肢の腫脹が消褪し自動運動が活発になったら安定した整復位がえられたと判断して入浴を許可します。児を向かい抱っこをしながら入浴するのが安全です。

■Rb を装着して 2 週間待機しても整復されない場合は Rb を除去します。整復されないと開排制限が残存する場合がありますが、時に骨頭が臼蓋後方と殿筋の間に落ち込み開排制限が消失する場合があります。開排制限のみにとらわれず、触診あるいは画像診断により整復の確認を行う必要があります。

* Rb 装着比較的早期の単純 X 線像（Rb 装着のまま撮影）で、臼蓋内側縁と大腿骨近位骨幹端部分の間の距離が非脱臼側より明らかに少ない場合は、例え開排制限は消失していても脱臼位です。このまま Rb を継続しても整復は期待できません。

* 整復されないまま Rb 装着を継続すると、骨頭の変形や臼蓋唇の圧平化、臼蓋縁の内軟骨骨化障害など股関節病態の更なる重度化がおり、その後の治療を難しくするばかりか、治療成績も不良となる可能性があります。

■装着期間は3から4ヵ月で、装着期間中は整復位の保持、安定性、関節腫脹の有無、下肢の自動運動など股関節の状態、股関節の屈曲位や開排位の状況を確認し、Rbのバンドの長さや位置などを定期的に調整します。この場合、整復状況などを確認する上で超音波断層法（前方法）はきわめて有用です（図14）。

* Rb 装着期間は脱臼の程度や整復後の状態により決定します。患側股関節の臼蓋形成不全が健側の状態と同等になるまでを目処にします。

■Rb 除去後は整復位状況や骨頭壊死発生の有無など、定期的な外来での診察を継続する必要があります。

* Rb を除去する場合、除去予定の2週間くらい前から、いわゆる「時間はずし（約1時間から数時間）」を行うという方法もあります。

（5）Rb 整復不能例に対する再装着

前述のように、Rb を2週間装着しても整復されない場合、装具を除去します。一旦 Rb を除去したのち、Rb を再装着することにより整復が得られることも少なくありません。

* Rb の再装着に関しては小児整形外科を専門とする医師に相談することを推奨します。

（6）おわりに

30名の小児整形外科医へのアンケート結果を踏まえ、その中の標準的な意見、すなわち平均値や中央値、多数を占める意見を採用し、本マニュアルを作成しました。Rb 治療には様々な方法があり、小児整形外科に精通した整形外科医にはいずれもが正解と思います。しかし、それでは経験の浅い整形外科医には戸惑いをもたらしてしまいますので、各項目の間口を多少狭く設定し、混乱を来さないようにしています。いずれにしても、より安全にかつ効果的に Rb 治療を行うためには、各項目で述べた技術的なことも重要となりますが、Pavlik の機能的療法の本質を理解したうえで治療を行うことが最も重要です。

最後に、坂口 亮先生から頂いた書簡の一部抜粋したものを載せて項を終えます。

「Rb による治療の要点は児を泣かせないことにあります。何をしても泣くようなら Rb を除去すればいいですし、Rb による整復にこだわる必要はありません。泣かせず、苦痛がないように注意すれば害はありません。80%以上は自然整復されますし、整復されないのは医師が悪いわけではありません。安易に Rb を用いることはいけませんが、気楽に Rb による治療を行ってほしいと思います。」

IV. 付録：Rb 治療の現状

30名の小児整形外科医へアンケートの結果には有用な情報が多く含まれており、Rbを運用する上で大いに参考となりますので、一部改変して提示致します。以下は、いずれも30名の小児整形外科医からの回答結果です。

① Rbの適応病態について

脱臼、亜脱臼をRbの適応とするとの回答が多くみられました(脱臼29名、亜脱臼28名)。臼蓋形成不全に対して使用するとの意見はわずかでした。

② Rb装着(適応)月齢(図15)

幅広い月齢にわたっていましたが、分布から見れば生後3から6ヵ月程度とする意見が多数を占めていました。生後4から6ヵ月の期間を適応に含むのは100%、生後3から6ヵ月を適応に含むのは93%でした。一方、生後比較的早期に脱臼が発見された症例に対しては、一定の時期まで育児指導などで経過をみるとの回答が多くみられました(87%)。しかし、新生児期からRbを使用するという意見や、1歳以上に対してRbを使用するとの意見も少数ながらみられました。

③ 初期治療としてRbを全ての例で使用するか(表2)

半数は使用しない場合もあるとの回答でした。その判断として、高位脱臼や著しい開排制限例、あるいはGraf法や山室a値による質的、量的評価など様々な基準がありました。

④ 脱臼が整復されない場合、いつまで装具治療を続けるか

1週間が20%、10日から2週が60%と回答されていました。

⑤ 骨頭壊死発生の予防に関する対策(表3)

過開排防止(後方バンドをきつくしない、過開排防止用の枕など)(図13)、極端な過屈曲位の回避、必要であれば装具除去も辞さないなどの意見がありました。

⑥ 装具の装着期間(図16)

装着期間は多くが2から4ヵ月に分布していました。2から3ヵ月間に含まれるのは48%、3から4ヵ月間は90%でした。一定の期間ではなく臼蓋角が健側と同様になるまで装着するとの意見がありました。

⑦ 装具装着中の入浴について

何らかの方法で、あるいは一定の条件下で入浴を許可するとの回答がほとんどでした。

⑧ 再装着について

80%が一定期間をおいて行うと回答し、その待機期間は約4週という意見がほとんどでした。

表 2 初期治療として Rb を使用しない場合の有無と、その判断基準

あり	15 名
その基準	著明な開排制限例 山室の a 値が小さいもの 両側高位脱臼 US 法にて Graf の IV 例 年長児例 完全脱臼 奇形性・麻痺性脱臼
なし	15 名

表 3 骨頭壊死発生に対する予防対策

過開排を避ける（外側（後方）バンドをきつくしない）
初期屈曲を強くしない（屈曲 90 度程度）
整復前後には外来で頻回に経過観察
泣いたら抱っこ
抱っこや授乳でも泣き止まない状態が続くようなら Rb 除去
Rb 装着後 1 週間で整復されなければ一旦除去

Rb装着月齢

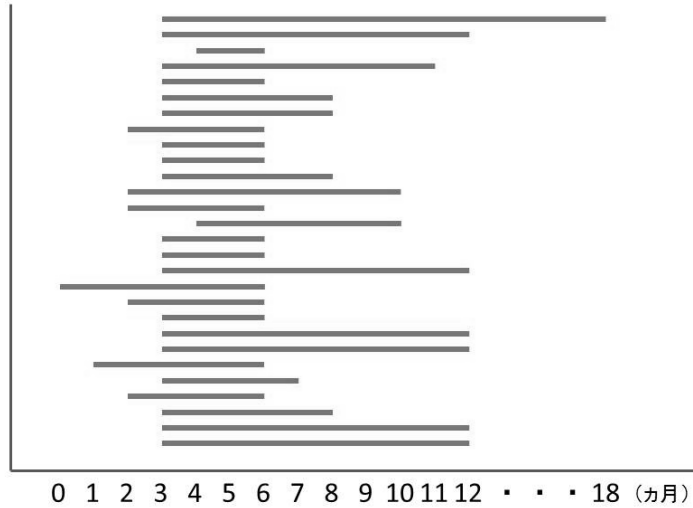


図 15 装着月齢（適応月齢）の分布

生後3から6ヵ月程度とする意見が多い傾向にありました。生後4から6ヵ月の期間を適応に含むのは100%、生後3から6ヵ月を適応に含むのは93%でした。

Rb装着期間(脱臼)

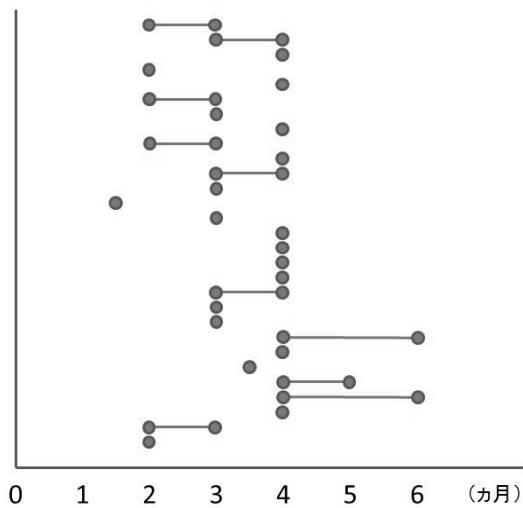


図 16 Rb 装着期間

装着期間は多くが2から4ヵ月に分布していました。2から3ヵ月間に含まれるのは48%、3から4ヵ月間は90%でした。

V. 参考文献

- 1) Dunn PM : Congenital postural deformities: perinatal associations. Proc R Soc Med 65: 735-738, 1972.
- 2) Grill F, Bensahel H, Canadell J, et al: The Pavlik harness in the treatment of congenital dislocating hip: Report on a multicenter study of the European Pediatric Orthopaedic Society. J Pediatr Orthop 8: 1-8,1988.
- 3) 池田 威, 和田郁雄, 土屋大志、他 : 先天性股関節脱臼の保存療法 -リーメンビューゲル法-. 整形外科災害外科 41: 409-415, 1998.
- 4) Iwasaki K : Treatment of congenital dislocation of the hip by the Pavlik harness. Mechanism of reduction and usage. J Bone Joint Surg 65-A: 760-767, 1983.
- 5) 岩崎勝郎: RB 法による治療とその成績. Mopnthly Book Orthopaedics 32: 35-42,1990.
- 6) Kitoh H, Kawasumi M, Ishiguro N: Predictive factors for unsuccessful treatment of developmental dysplasia of the hip by the Pavlik harness. J Pediatr Orthop 29: 552-557,2009.
- 7) 三谷 茂, 三宅 歩, 高木 徹, 他 : 先天性股関節脱臼における Riemenbügel 不成功例に対する治療, 整・災外 43: 1429-1437,2000.
- 8) Nakamura J, Kamegaya M, Saisu T, et al: Treatment for developmental dysplasia of the hip using the Pavlik harness. J Bone Joint Surg 89-B: 230-235, 2007.
- 9) Pavlík A: Die funktionelle Behandlungsmethode mittels Riemenbügel als Princip der konservativen Therapie bei angeborenen Hüftgelenksverrenkungen der Sauglinge. Z Orthop 89:341-352, 1957.
- 10) Ramsey PL, Lasser S, MacEwen GD: Congenital dislocation of the hip: use of the Pavlik harness in the child during the first six months of life. J Bone Joint Surg 84-A: 1000-1004, 1976.
- 11) Suzuki S: Reduction of CDH by the Pavlik harness. Spontaneous reduction observed by ultrasound. J Bone Joint Surg 76-B: 460-462, 1994.
- 12) 鈴木良平: 先天性股関節脱臼とその機能的療法. 改訂版, 南江堂, 東京, pp75-122, 1979.
- 13) 植家 毅, 高井康男, 池田 威, 他 : R.B.再装着法 -初治療不成功例に対する-, 整形外科 Mook 25, 金原出版, 東京, pp44-56,1983.
- 14) 和田郁雄, 堀内 統, 若林健二郎, 他 : 我が国での先天股脱に対するリーメンビューゲル治療の現状, 日小整会誌 18: 272-275, 2009.
- 15) 山田順亮 : 先天性股関節脱臼治療における Riemenbügel の適切な使い方, 日小整会誌 19: 212-217, 2010